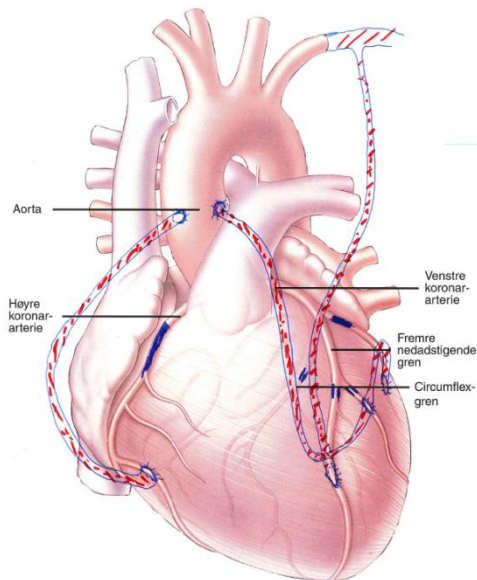

KOMPENDIUM I THORAXKIRURGI

for medisinske studenter

*Leidulf Segadal, professor emeritus dr.med.
Ketil Grong, professor dr.med.
Lodve Stangeland, professor emeritus dr.med.*

Revisjon, 4. utgave:

*Venny Lise Kvalheim, førsteamanuensis, PhD
Pirjo-Riitta Salminen, overlege, PhD
Ketil Grong, professor, dr.med.
Rune Haaverstad, professor, dr.med.*



**Klinisk institutt 2
Det medisinske fakultet**

Universitetet i Bergen
4.utg.-2020

Målsetting med kompendiet

Den første utgaven av dette kompendiet ble publisert i 1995 etter initiativ fra nå pensjonert professor i hjerte-thoraxkirurgi, Leidiulf Segadal. Han hadde også hovedansvaret for to faglige oppdateringer av kompendiet i 1997 og i 2003. Hensikten med et slikt kompendium har hele tiden vært å gi en kort og sammenfattende oversikt over de viktigste emnene som omfatter fagområdet hjerte-thoraxkirurgi.

I den nå gjeldende studieplanen, Medisin 2015, er tiden som er avsatt til formell undervisning i hjerte-thoraxkirurgi i form av forelesninger, pasientrelaterte klinikker, postvisitter og uketjeneste på ingen måte tilstrekkelig for å kunne presentere alle hovedemnene i dette fagområdet for medisinstudentene. I Medisin 2015 er undervisningen i hjerte-thoraxkirurgi også integrert i andre fagområder og vil derfor inngå i den terminbaserte kunnskapstesting og eksamineringen gjennom hele studieforløpet. Kompendiet gir mulighet for en summarisk repetisjon og mulighet til å skaffe seg en oversikt over fagområdet. Både lærebøker og forelesninger vil gå dypere inn i enkelte av emnene.

Det er lagt vekt på å gi en terminologisk oversikt, blant annet ved å presentere de fleste av de mange akronymene som er vanlig brukt internasjonalt og som man vil finne i faglitteratur og rapporter, f.eks. epikriser.

<i>Kvalheim, Salminen, Grong & Haaverstad: Thoraxkirurgi 2020</i>	2
Målsetting ned kompendiet	1
Innholdsfortegnelse	2
Målsetning for undervisningen	4
Thorax-kirurgisk seksjon	5
Klinisk undersøkelse	6
Hjertekirurgi	8
<i>Diagnostikk-utredning</i>	8
<i>Hjerte-lunge-maskin</i>	10
<i>Myokardbeskyttelse</i>	11
<i>Medfødte hjertelidelser</i>	13
<i>Iskemisk hjertesykdom</i>	24
<i>Klaffelidelser</i>	31
<i>Aortakirurgi</i>	48
<i>Postoperativ overvåking og behandling etter hjerteoperasjoner</i>	58
<i>Postoperative komplikasjoner</i>	
<i>Mekanisk sirkulasjonsstøtte</i>	60
<i>IABP</i>	
<i>Impella</i>	
<i>ECMO</i>	
<i>VAD</i>	
Transplantasjon	62
<i>Hjertetransplantasjon</i>	
<i>Lungetransplantasjon</i>	
<i>Hjertelungetransplantasjon</i>	
<i>Xeno-transplantasjon</i>	
Generell thoraxkirurgi	64
<i>Pneumothorax</i>	
<i>Hematothorax</i>	
<i>Empyem</i>	
<i>Hemopericard og hjertetamponade</i>	
<i>Hydro/chylothorax</i>	
<i>Thoracotomi</i>	

Prosedyrer

66

Plaurapunksjon

Thoraxdrenasje

Innleggelse av thoraxdren

Thoracotomi

Thoracoskopi

Lungekirurgi

69

Lungesvulster

Operasjonsprosedyrer

Operasjonsteknikker

Spontanpneumothorax

Mediastinum

76

Thoraxvegg

76

Reseksjon av thoraxvegg

Thoraxveggplastikk

Thoraxapertursyndrom

Thoraxskader

79

Costafraktur

Flail-chest

Sternumfraktur

Kompresjonsskader

Penetrerende skader

Aksellerasjonsskader

Oversikt - thoraxskader

Målsetning for undervisningen

Den overordnede målsetning for undervisningen av medisinske studenter er å gi en praktisk og teoretisk basis for den allment praktiserende lege. Det vil særlig legges vekt på å innprente de problemstillinger og symptomer som vil kreve videre henvisning til spesialisert kardiologisk og/eller thorax-kirurgisk diagnostikk, utredning og behandling. Som ferdig utdannet lege skal studenten ved eksamen og som nyutdannet lege inneha tilstrekkelig kunnskaper om og forståelse av de vanligste behandlingsformene og alternativene innenfor hjerte-thoraxkirurgi. Dette vil først og fremst bestå i å inneha tilstrekkelig kunnskap om fagområdet til å kunne informere pasienten om behandlingsmuligheter, kunne diagnostisere tilstander og komplikasjoner samt å gjennomføre en adekvat etterkontroll etter skader eller operasjoner. Det vil bli lagt spesiell vekt på diagnostikk og umiddelbar behandling av thoraxskader. Det vil også legges vekt på å innprente de problemstillinger og symptomer som vil kreve videre diagnostikk eller behandling.

Målbeskrivelse

Kunnskaper:

- kunnskap om kirurgisk behandling ved eller som følge av iskemisk hjertesykdom
- kunnskap om indikasjoner for kirurgisk behandling av klaffesykdom og medfødte hjertefeil
- kunnskap om diagnose og behandling av sykdom i torakalaorta
- kunnskap om symptomatologi, utredning og kirurgisk behandling av lungesvulster
- kunnskap om symptomer, funn, utredning og behandling av pneumothorax
- kunnskap om akutte behandlingsprosedyrer og muligheter for kirurgisk intervensjon og behandling ved thorax-traumer
- kunnskap om kirurgisk behandling av brystveggsdeformiteter, mediastinale sykdommer og thoraxapertur syndrom

Ferdigheter:

- skal kunne forstå/oppsummere utredningsfunn hos thorax-kirurgiske pasienter
- skal kunne ta opp en thorax-kirurgisk sykehistorie
- skal kunne gjennomføre en adekvat klinisk undersøkelse og journalopptak av operasjonspasienter
- skal kjenne til teknikken for umiddelbar førstehjelp og behandling ved skader

Kompetansemål:

Som ferdig utdannet lege må en kunne:

- a) gjenkjenne aktuelle sykdomsbilder og henvise pasienter til kardiologisk thorax-kirurgisk utredning og/eller behandling
- b) informere og forklare pasienter om de ulike thorax-kirurgiske behandlingalternativer
- c) gjennomføre en adekvat etterkontroll og oppfølging etter thorax-kirurgisk behandling
- d) diagnostisere, behandle og evt. henvise videre pasienter med aktuelle komplikasjoner som kan oppstå i ettertid
- e) diagnostikk, umiddelbar førstehjelp og behandling av thorax-skader

Thorax-kirurgisk seksjon

Thorax-kirurgisk seksjon, Hjerateavdelingen ved Haukeland sykehus, er lokalisert til Post 4, Etasje 6 i Sentralblokken. Til denne posten kommer det pasienter som skal hjerateopereres og nyopererte hjeratepasienter som er observert på Thorax-kirurgisk intensivavdeling (TIO) over natten etter inngrepet, samt pasienter med thoraxskader og nyopererte lungepasienter.

Noen pasienter som får utført stenting av koronararterier (PCI) eller andre kateterbaserte behandlingsprosedyrer ligger også på Post 4. Intervensjonskardiologene har ansvaret for disse pasientene.

Den kirurgiske behandlingen ved Hjerate-/thoraxkirurgisk seksjon omfatter:

- **Hjertekirurgi**
- **Kirurgi på torakalaorta**
- **Lungekirurgi**
- **Thoraxskader**
- **Kirurgi på brystvegg, mediastinum og relaterte strukturer**

Det utføres alle typer av voksen hjerate-thoraxkirurgi ved seksjonen. Barnehjertekirurgi og hjerate- og lungetransplantasjoner er sentralisert til Rikshospitalet i Oslo.

Klinisk undersøkelse

Hensikten med en klinisk undersøkelse er å bringe på det rene den funksjonelle tilstand i thoraxorganene, samt å påvise mulige organiske endringer i thorax som kan forklare funksjonsnedsettelse. Den kardio-pulmonale funksjonsnedsettelse er klassifisert av New York Heart Association (NYHA) i fire klasser og danner en internasjonal standard som enhver lege skal kjenne til. Det samme gjelder Canadian Cardiovascular Society Functional Classification (CCSC), som er klinisk klassifikasjon av anginasmerter.

Class	New York Heart Association Functional Classification (NYHA)		Canadian Cardiovascular Society Functional Classification (CCSC)
I	Pasient med hjertesykdom men <i>uten</i> noen begrensning i fysisk aktivitet. Vanlig fysisk aktivitet forårsaker ikke tretthet, hjertebank, dyspnø eller anginasmerter.		Vanlig fysisk aktivitet, slik som gange og trappegang fremkaller <i>ikke</i> anginasmerter. Kan få angina ved meget harde anstrengelser ved arbeid og i fritiden.
II	Pasient med hjertesykdom, med <i>lett/moderat begrensning</i> av fysisk aktivitet. Asymptomatisk i hvile, men tretthet, hjertebank, dyspnø eller anginasmerter ved vanlig fysisk aktivitet.		Pasient med <i>lett/moderat begrensning</i> ved vanlig fysisk aktivitet. Anginasmerter ved hurtig trappegang, oppoverbakker, særlig etter måltid og ved kulde, stress, mer enn en trapp i normalt tempo.
III	Pasient med hjertesykdom med <i>uttalt begrensning</i> av fysisk aktivitet. Ingen plager i hvile. Relativt små anstrengelser forårsaker tretthet, hjertebank, dyspnø eller anginasmerter.		Pasient med <i>uttalt begrensning</i> av vanlig fysisk aktivitet. Anginasmerter ved gange på flat mark eller mer enn en trapp i vanlig tempo.
IV	Pasient med hjertesykdom som opplever ubehag og symptomer i form av tretthet, hjertebank, dyspnø eller anginasmerter i hvile. Fysisk aktivitet vil forverre ubehaget og symptomene.		Pasient ute av stand til å gjennomføre noen form for fysisk aktivitet uten angina-symptomer . Kan også ha symptomene i hvile.

Gjennom anamnese og observasjon bør man fastslå graden av funksjonsnedsettelse og nøyaktig hvilke symptomer som opptrer. Ved inspeksjon søker man holdepunkter for akutt sirkulasjonssvikt: cyanose, dyspnø, lungeødem eller redusert perifer sirkulasjon.

Ved kronisk sirkulasjonssvikt; trommestikkfingre eller urglassnegler, facies mitralis etc. Videre vurderes lungesvikt ved analyse av ventilasjonen gjennom: respirasjonsfrekvens, obstruktiv respirasjon eller endret respirasjonsmodus (abdominal, costal, auxillær). Ved skader legger man spesielt merke til asymmetrisk eller paradoksal respirasjonsbevegelse i thorax som indikerer instabilitet («flail chest») pga. brudd i ribben eller sternum. Thorax-fasong kan være spesielt interessant (høy og smal kroppsform ved spontan pneumothorax, tønneformet thorax ved emfysem).

Undersøkelse av thorax omfatter undersøkelse av brystvegg og thoracalcolumna, lunger og hjertet. Ved thoraxskader palperes etter ømhet (direkte eller indirekte ved kompresjon av thorax forfra bakfra og fra side til side), det palperes etter subcutant emfysem, og ømhet eller uregelmessigheter i costa eller sternum (fraktursprang, hematomer, tumores).

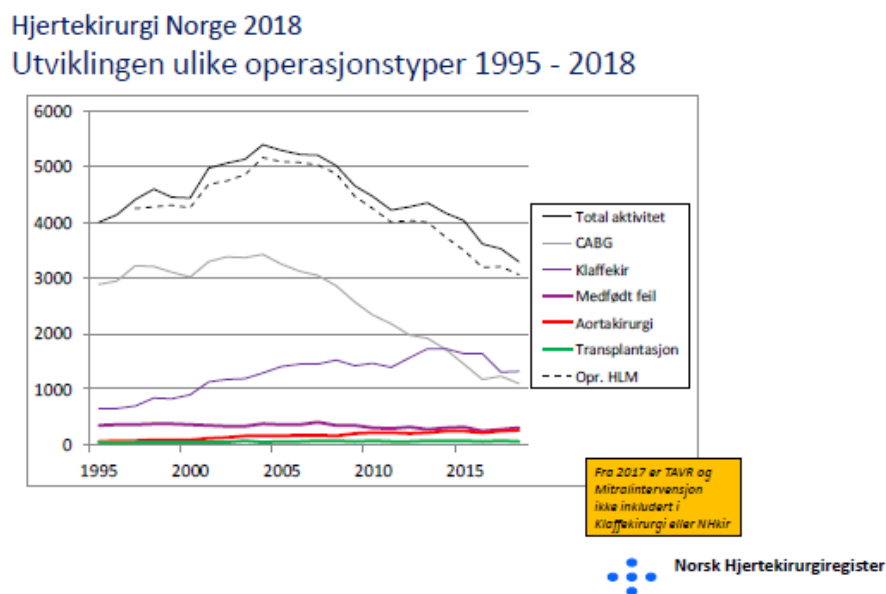
Lungene undersøkes ved perkusjon (nedre lungegrenser baktil, hypersonor perkusjonslyd fortil ved pneumothorax, opphevet lever eller hjertedempning ved emfysem) og auskultasjon (svekket respirasjonslyd ved kompresjon av lungene, blåsende respirasjonslyd ved atelektase, blærer basalt (baktil nedad) ved stuvning eller bronchopneumoni, obstruksjonsbilyder ved obstruktiv lungelidelse).

Hjertet undersøkes ved palpasjon av spisstøt (apex), auskultasjon av hjertelyder (obs. utstråling/forplantning til halskar, axillen eller ryggen).

En minimumsrutine som kan anbefales ved en orienterende undersøkelse består i perkusjon og dernest auskultasjon i 3. intercostalrom fortil på begge sider (det lyttes både etter hjertelyder og respirasjonslyd). Palpasjon etter spisstøt i 5. icr. i ve. fremre axillarlinje kan indikere forstørret hjerte. Samtidig som man auskulterer over apex bør man venne seg til et skråblikk mot halsen (halsvenestuvning, venepuls) og palpasjon av radialis og lyskepuls. Auskultasjon basalt baktil over begge lunger avslutter den orienterende undersøkelse. Hvis pasientens tilstand tillater sittende stilling utføres samtidig basal perkusjon over lungene baktil for å vurdere om det foreligger pleuravæske eller fortetninger i lungene. Ved innøvet rutine utføres den kliniske thoraxundersøkelsen på under et minutt. Ved penetrerende skader må en være nøye med å undersøke hele thorax overflaten pluss abdomen og hals for å utelukke flere skader.

Hjertekirurgi

De viktigste områdene av åpen hjertekirurgi er koronarkirurgi (ACB/CABG), klaffekirurgi og torakal aortakirurgi. Det totale antallet hjerteoperasjoner er redusert hovedsakelig pga. nedgang i koronarkirurgi.

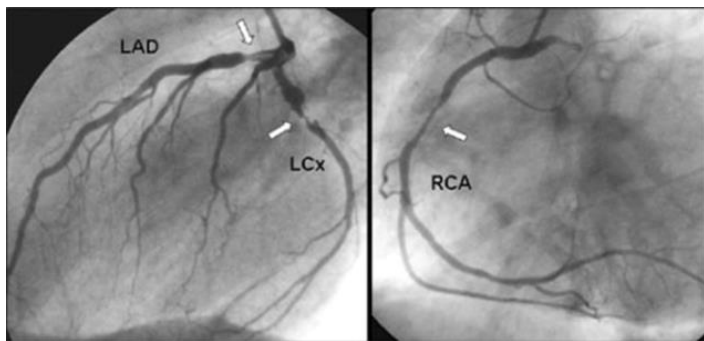


Figur 1: Antall hjerte- og aortaoperasjoner i Norge 1995-2018. (Kilde: Norsk Hjertekirurgiregister)

Diagnostikk og utredning

Den preoperative utredning av pasienter før kirurgi tar sikte på en funksjonell, anatomisk og etiologisk diagnostikk av hjertesykdommen. Dessuten utredes risikofaktorer som kan føre til modifikasjon av eller utgjøre en kontraindikasjon mot operativ behandling. Utover en anamnestic kartlegging av funksjon, kan objektiv kartlegging med gradert belastning være aktuell, særlig ved koronarsykdom, i form av EKG-registrering under belastning. Non-invasiv anatomisk utredning med ultralyd undersøkelse av hjertet som viser anatomi og blodstrøms hastighet (med Doppler) er i dag obligatorisk. På denne måten kan spesielt venstre ventrikkels funksjon vurderes og klaffefeil kartlegges. Transtorakal ekkokardiografi gjøres hos alle, mens en del undersøkes også med transøsofageal ekkokardiografi som gir mere presis analyse av spesielt lekkasje i aorta- og mitralklaffen. Høyre hjertehalvdel undersøkes som oftest best med transtorakal ekko.

Hjertekateterisering, enten transarterielt eller transvenøst eller i kombinasjon, gir mulighet for mere direkte bestemmelse av pumpevolum og sirkulatorisk motstand både i lungekretsløpet og systemkretsløpet. Trykkgradienter over stenoser kan måles mer nøyaktig og klaffeareal kan beregnes. Hovedindikasjonen for hjertekateterisering er likevel morfologisk diagnostikk av koronararteriene, særlig for å avklare lokalisasjon og graden av koronare stenoser (Fig.2). Dette vil være nødvendig ikke bare ved angina

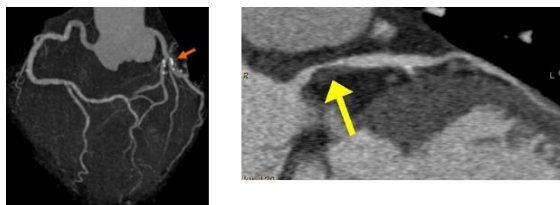


Figur 2: Koronar angiografi av venstre og høyre koronar. Denne pasienten har 3-kar sykdom.

pectoris, men også ved klaffesykdom uten angina, fordi en “stum” koronarsykdom kan kreve behandling samtidig. Dersom det ved angiografi er tvil om stenosen er hemodynamisk signifikant, er det mulig å gjøre en objektiv

vurdering ved bruk av FFR (*Fractional Flow Reserve* med intracoronar trykkmåling proksimalt og distalt for en stenose i kombinasjon med maksimal lokal medikamentell vasodillatasjon).

CT av hjertet har relativt nylig blitt en pålitelig og mer tilgjengelig undersøkelse, og er en non-invasiv metode for å fremstille koronararteriene og aortaroten (Fig. 3). Denne



Figur 3: CT-cor uten kontrast (ve.) viser forkalkninger; med kontrast (hø.) viser stenose ve. hovedstamme.

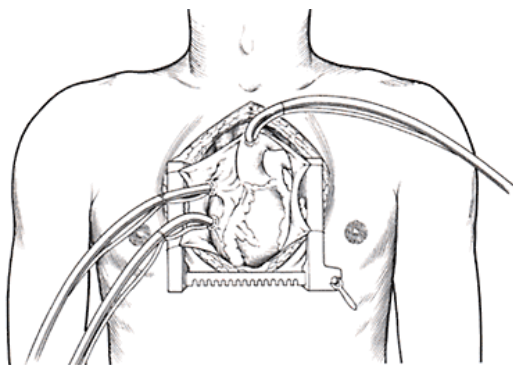
undersøkelsen har en høy negativ-prediktiv verdi, og kan derfor med rimelig stor sikkerhet avkreftede koronar sykdom dersom en ikke ser tegn til stenoser eller veggforandringer. På grunn av artefakter er den positive-prediktive verdien

betydelig lavere. Dette er kun en diagnostisk undersøkelse. Ved mistanke om koronarsykdom som skal behandles blir det i tillegg gjort invasiv koronar angiografi, som også gir mulighet til å utføre PCI samtidig dersom aktuelt.

Hos mange pasienter som skal behandles for aortaklaffesykdom eller sykdom i torakale aorta blir det både gjort CT av hjertet, aorta, bekkenkar og halskar. Dette er obligatorisk der det planlegges TAVI (kateterbasert klaffeprosedyre) og det rekvireres da undersøkelse etter «TAVI-CT protokoll».

Hjerte-lungemaskin

Tradisjonelt har en skilt mellom “åpne” og “lukkede” hjertekirurgiske inngrep. Ved en åpen hjerteoperasjon forstår man en operasjon som krever at hjertet stanses og lungene koples ut av sirkulasjonen under deler av inngrepet, mens funksjonen tas over av en



Figur 4: Illustrasjonen viser eksponering av hjertet med aortakanyle og bicaavl kanylering til v. vava sup. og inf. separat.

legge inn kanyler til hjerte-lungemaskinen.

Åpen hjertekirurgi krever tilkopping til en ekstern kunstig pumpe og lunge og kalles

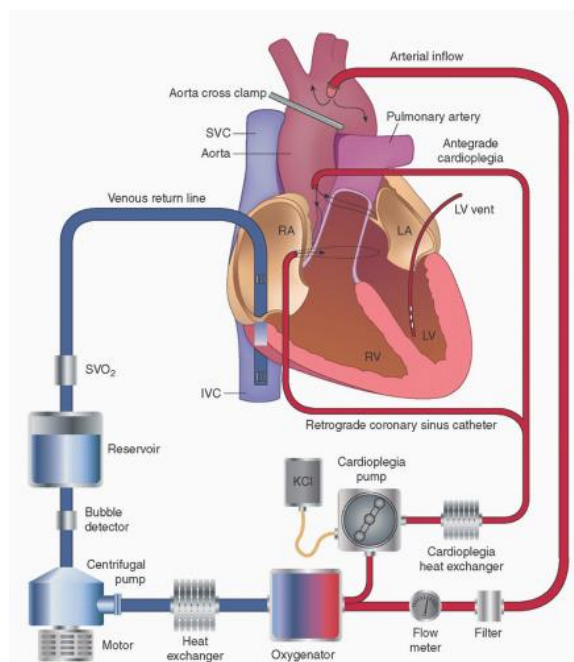
hjerte-lungemaskin. Dette gjøres vanligvis ved å åpne thorax ved sternotomi og med innsetting av kanyler på venesiden (høyre atrium) og i aorta ascendens.

Høyresidig thorakotomi kan også gi tilgang til hjertet samt aorta og høyre atrium for kanylering. I spesielle tilfeller kan vene og arterie i lyskene brukes for å

ekstrakorporeal sirkulasjon (synonymt: cardiopulmonal bypass sirkulasjon - CPB).

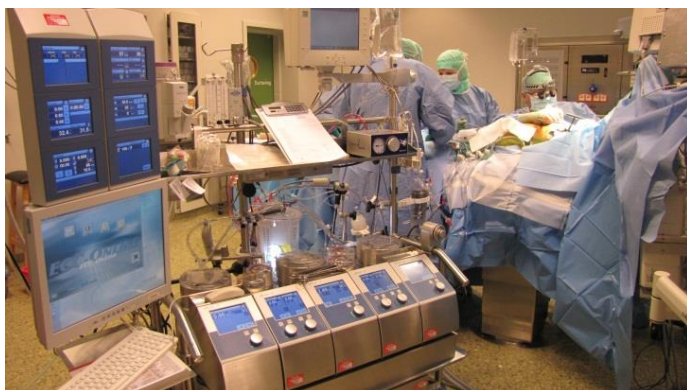En hjerte-lungemaskin (HLM) består av en pumpe som besørger sirkulasjon, en oksygenator som besørger O₂ til blodet og lufter ut CO₂, en varmeveksler som både kan kjøle og varme blodet, samt en pumpe med reservoar for oppsamlingssted for blod fra operasjonsfeltet som igjen kan føres tilbake til blodbanen via aortakanylen.

Eventuell blødning i operasjonsfeltet kan suges opp (maskinsug) og returneres til sirkulasjonen.



Figur 5: Venøst blod føres ut av hjertet til reservoar og oksygenator. Oksygenert blod blir ledet tilbake via kanyle til arteriesiden.

Ved bruk av HLM må koagulasjon oppheves fullstendig med bruk av høy-dose heparin. Heparin-effekten oppheves med protaminsulfat etter frakopling av hjerte-



Figur 6: Typisk oppsett ved en «åpen» hjerteoperasjon. Hjerte-lungemaskinen i forgrunnen.

lungemaskinen. Bruk av hjerte-lungemaskin er gradvis blitt sikrere og er relativt trygt innen for en tidsperiode på 2-4 timer. De viktigste potensielle risikomomenter med bruk av HLM er; inflamatorisk kapillærlekkasje med redistribusjon av minuttvolum,

hemolyse, trombocyttskade, og nyresvikt. Ved langvarige hjerteoperasjoner (over 4-6 timer) med behov for ekstrakorporeal sirkulasjon øker denne risikoen.

Myokardbeskyttelse

For å kunne utføre presis hjertekirurgi må hjertet i de fleste tilfeller stanses. Asystoli oppnåes med en tang på aorta ascendens som avbryter koronarsirkulasjonen og deretter gis en kardioplegivæske som innebærer perfusjon av koronarkretsløpet med en løsning som gir hjertestans i diastole (se Fig. 5). Mest anvendt er kalde, kalium-rike løsninger som gir depolarisering av cellemembranen, blokkering av aksjonspotensialet og derved asystoli. Kardioplegi kan gis i aortaroten, direkte i koronarostiene ved åpen aorta ascendens og retrograd via sinus coronarius som munn i høyre atrium.

Ved å indusere asystoli og samtidig kjøle ned hjertet, kan man forlenge tiden for iskemi betydelig uten risiko for irreversibel myokard-skade. Ved en blanding av pasientens hepariniserte og oksygenerte blod og et konsentrat av kardioplegiløsningen (blodkardioplegi) kan ytterligere beskyttelse oppnåes ved intermitterende dosering av kardioplegivæsken (ca. hvert 20. minutt). Like viktig er det at kardioplegieffekten raskt lar seg reversere mot slutten av operasjonen. Ved å fjerne aortatangen perfunderes myokardiet raskt med blod uten tilsetninger. Kardioplegiløsningen vaskes ut av myokard og fortynnes i hele sirkulasjonsvolumet. Hjertet gjenopptar da egen rytme og funksjon.

Forbedrede teknikker for kardioplegi har i betraktelig grad øket mulighetene for kompleks hjerte- og aortakirurgi med stans av hjertet opp til 3-4 timer uten alvorlig skade av myokard.

Etter kardioplegisk hjertestans vil hjertefunksjonen som oftest være forbigående redusert sammenlignet med preoperativ hjertefunksjon (eng.: *myocardial stunning*), men vil restitueres i løpet av timer og dager. For pasienter med rimelig god preoperativ hjertefunksjon er dette stort sett uproblematisk. Stunning kan gi en kritisk sviktende myokardufunksjon hos pasienter som har en sterkt nedsatt hjertefunksjon preoperativt.

Medfødte hjertelidelser

Mellom 8 og 9 av 1000 levende fødte barn har hjertefeil. De fleste ville ubehandlet få alvorlige symptomer og mange ville dø av sin hjertefeil. Flertallet av barn med hjertefeil kan i dag opereres og deretter leve et normalt liv eller et liv med små begrensninger.

Hjertefeil kan være kjønnsbundet (ASD hos piker), knyttet til kromosomfeil (AVSD ved Downs syndrom), ledd i misdannelsessyndrom forøvrig, betinget i virusinfeksjon i fosterlivet, eller (vanligvis) multifaktorielt betinget. Bortsett fra ved noen syndromer er arvemekanismene lite kjent.

Typer av medfødte hjertefeil

De medfødte hjertefeil kan inndeles etter lokalisasjon og morfologisk type, f.eks. septale misdannelser, klaffefeil etc. De kan også inndeles etter funksjonelle kriterier, feks shunter, obstruksjoner, transposisjoner etc. Den vanligste grove inndeling skjer etter symptomatologi og funksjonsforstyrrelse:

Cyanotisk		Acyanotisk	
Høyre til venstre shunt	Transposisjoner	Venstre-til -høyre shunt	Obstruksjoner og klaffefeil
Fallots tetralogi	TGA	VSD, ASD, Ductus arteriosus	Coarctatio, Aortastenose

Venstre til høyre shunt

Hvis det ikke er samtidige obstruksjoner eller atresier, vil en forbindelse mellom det systemiske kretsløp og lungekretsløpet (for eksempel en ventrikkelseptumdefekt) alltid lede til en shunt hvor lungekretsløpet får for mye blodstrøm, i det alle trykk på venstre side er høyere enn tilsvarende på høyre og fordi de reflektoriske reguleringsmekanismer streber etter å opprettholde en normal systemisk flow (cardiac output).

Høytrykkshunter:

- PDA - Patent ductus arteriosus
- VSD - Ventrikkelseptum defekt

Disse shunter leder blodet fra et område med arterielt trykk til et lavtrykksområde. Jo større shunt jo mindre trykkfall. Ved små og moderate shunter er hastigheten meget stor (4 m/sek) og er såkalt trykkrestriktive. Umiddelbart etter fødselen er lungekarmotstanden stor og shunten derfor liten. I løpet av de første levemåneder faller lungekarmotstanden ned mot det normale og shunten øker tilsvarende. Ved store shunter blir det et høyt lungearterietrykk og stor lungeflow med sviktutvikling. Som en reaksjon på stor lungeflow kan lungekarmotstanden øke. Dette vil lede til redusert shunt og symptomene kan avta. Økningen av lungekarmotstanden er det første halvår nesten alltid dynamisk og reversibel. Senere kan permanent forhøyet lungekarmotstand utvikles, av og til på et systemisk nivå og shunten kan da reverseres. (Se Eisenmengers syndrom). Faren for endocarditt er betydelig ved disse shunter og antibiotika-profylakse er påkrevet.

Lavtryksshunter:

- ASD - atriaseptum defekt
- APVR - Anomal pulmonalvenedrenasje, total eller partiell

Ved disse shunter er hastighetene lave og faren både for endocarditt og Eisenmengerutvikling meget liten. Svikt kan oppstå fra meget tidlig til sent i livet.

Høyre til venstre shunt

- Cyanotisk Fallots tetralogi
- Pulmonalatresi
- Tricuspidalatresi

Ved forbindelse mellom det systemiske kretsløp og lungekretsløpet kan blodet passere fra høyre til venstre bare dersom der er en unormalt høy motstand på lungekretsløpssiden. Dette fører både til nedsatt lungeflow med nedsatt oxygenering og en tilblending av det arterielle blod med lav-oksygenert venøst blod. Dermed oppstår arteriell hypoksi. Dette medfører som regel cyanose (lepper og neglesenger). Ved det kroniske hypoxiske bildet følger kompensatorisk øket hemoglobinkonsentrasjon som i seg selv kan gi komplikasjoner på grunn av høy blodviskositet og trombosetendens. Urglassnegler og trommestikkfingre hører gjerne med i dette bildet. En ekstra risiko er mulighet for paradokse embolier fra det venøse kretsløp over i det systemiske kretsløp. Cerebrale embolier evt. cerebral abscess var tidligere hyppige komplikasjoner ved langvarig høyre til venstre shunt.

Eisenmengers syndrom

Dette består i VSD (sjelden PDA) med høyre til venstre shunt pga. sterkt forhøyet lungekarmotstand. Tilstanden er som regel oppstått sekundært til en ubehandlet stor høytrykksshunt med høy lungeflow (meget sjelden kan en Eisenmenger-utvikling også sees ved ASD).

Eneste mulige behandling er vanligvis hjerte/lunge-transplantasjon.

Transposisjoner

TGA - Transposisjon av de store arterier

Feilutvikling i det normalt spiralformet konusseptum og infundibulum kan lede til feilkopling av ulike slag mellom ventrikler og de store arteriene. Samtidig, eller isolert, kan ventriklens morfologi være ombyttet. Speilvendt ventrikkelmorfologi sammen med kartransposisjon leder til **korrigert transposisjon**. Aorta avgår ved denne tilstand fortil fra infundibulum av en venstresidig ventrikkel som har høyre ventrikkel morfologi (og blodstrømmen forløper normalt). **Transposisjon av de store kar** med normal ventrikkelmorfologi, derimot, leder blodet fra høyre ventrikkel til aorta med katastrofale sirkulatoriske konsekvenser.

Operasjonstyper

Operasjoner for medfødte hjertefeil varierer fra de aller enkleste inngrep (ligatur av ductus eller direkte sutur av ASD) til de aller mest kompliserte. Ideelt streber man etter full anatomisk rekonstruksjon uten flytting av vev. Vevstransponering eller autotransplantasjon (feks. av pericard) er også nær ideelle teknikker dersom anatomisk og funksjonell rekonstruksjon kan oppnås. Ved anvendelse av fremmedlegemer i form av polyekspandert teflon (PTA - Gore-Tex) eller homo-transplantat av pulmonalarterie eller aorta kan også meget gode anatomiske rekonstruksjoner oppnås.

Risikoelementene er først og fremst arytmier, endocarditt, myocardsvikt og behov for senere reoperasjon. Ved de ekstreme ekstraanatomiske rekonstruksjoner vil noen av pasientene senere i livet være kandidater for hjerte- evt. hjerte-lunge-transplantasjon.

Åpen vs lukket kirurgi

Som tidligere nevnt kalles inngrep på hjertet og de store kar som krever utsjalting av hjertet og dermed som en regel hjerte-lunge maskin for **åpne hjerteoperasjoner**.

Inngrep som ikke krever utsjalling av hjertet fra sirkulasjonen kalles tilsvarende for **lukkede hjerteoperasjoner**.

Korrektiv vs palliativ kirurgi

Når man ved et inngrep oppnår full anatomisk og/eller funksjonell korreksjon kalles inngrepet korrektivt. Dette begrep strekkes i daglig tale til å gjelde den best oppnåelige korreksjon, selv om den strengt tatt ikke er fullverdig i alle henseende.

Motsetningen er foreløpige inngrep (i populærmedisinsk terminologi ofte kalt hjelpeoperasjon) av palliativ karakter. Disse inngrep har til hensikt å mildne symptomene og dermed utsette den endelige korreksjon. Aktuelle inngrep av denne art er vesentlig aorticopulmonal shunt og lungearterie-banding som omtales nedenfor.

Typer av operative inngrep for medfødt hjertefeil

	Korrektive	Palliative
Åpen	VSD- Lukking, Fallot-korreksjon etc.	Fontan-op. Outflow-patch
Lukket	Ductus ligatur. Coarctatio- operasjon	Banding. Blalock-shunt

Åpen hjertekirurgi hos barn

Det er ikke først og fremst størrelsesforholdene som øker vanskelighetsgraden ved hjerteoperasjon i takt med avtagende alder.

I tidlig spedbarnsalder og særlig like etter fødselen står man overfor spesiell fysiologi som øker risikoen ved ekstrakorporeal sirkulasjon med følgende momenter:

- Umodne organer - særlig nyrer og lever
- Øket membranpermeabilitet. Lettere ødemdannelse i alle organer. Dårlig blod/hjerne barriere.

Viktige prinsipper som samlet har øket sikkerheten betydelig ved ekstrakorporeal sirkulasjon hos de minste barna er:

- Miniaturisering av hjertelungemaskin med små volum
- Membranoksygenatorer med skånsom blodbehandling
- Ekstracardial kanylering
- Blodcardioplegi
- Ultrafiltrasjon under og etter den ekstrakorporeale sirkulasjon for å avlaste nyrene (og redusere behovet for leverens detoxifikasjonsarbeid) og hindre ødemdannelse

Enkle obstruksjoner og shunter

Atrioseptumdefekter (ASD) og anomal pulmonalvenedrenasje (APVD)

ASD er hyppigst av foramen ovale type - i septum secundum. ASD kan også være en del av en total atrio-ventricular septumdefekt (total AVSD) eller en isolert defekt i septum primum (partiell AVSD). En defekt i sinus venosusseptum er hyppig ledsaget av partiell falsk lungevenedrenasje, som regel ved at lungevener fra høyre lunges overlapp munner i høyre atrium eller vena cava superior (sinus venosum ASD)

ASD av septum secundum type kan opereres og lukkes med meget liten risiko, oftest med direkte sutur, sjeldnere med en lapp av pericard. Ved falskt innmunnende lungevener kan man med pericardrør eller direkte transponering lede blodet rett vei.

Ventrikkelseptumdefekter (VSD)

Ventrikkelseptum defekter er hyppigst solitære og lokalisert i eller ved det membranøse septum (perimembranøs VSD). Ca 25 % av disse er slik lokalisert at de leder til et visst prolaps av aortaklaffen og kan derved føre til aortainsuffisiens. Defekter i det muskulære septum kan ofte være multiple og er vanskeligere å lukke.

Korreksjonen består i lukking av septum-defekten - vanligvis med glutaraldehyd-behandlet perikard-patch alt. med Goretex-patch.

Persisterende ductus arteriosus (PDA)

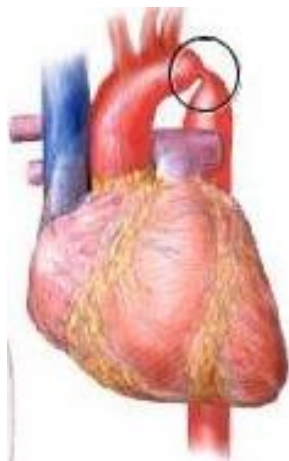
Ved PDA uten hemodynamisk betydning finner en spebarnet med den typiske kontinuabilyden oppad langs ve. sternalrand/rygg. Om en da påviser liten PDA med typisk bilyd

en gang mellom fødsel og 1. leveår, så kontrolleres dette en gang mellom 1. og 2. leveår. Da hender det ofte at vi med ekkokardiografi fortsatt ser minimal shunt over PDA, men nå ingen bilyd. Disse pasientene blir da ikke fulgt videre og erklært hjertefriske.

Indikasjonen for operativ lukking av PDA i de to første leveår er stor shunt. I de første leveåker kan medikamentell lukking forsøkes (PGE hemmer, feks indometasin/ibuprofen). Etter to års alder danner diagnosen alene indikasjon. Alle åpenstående ductus arteriosus skal lukkes, først og fremst på grunn av endocardittfaren. Vanlig teknikk er ligatur eller clips-ligatur gjennom en axillær thoracotomi. Lukking av små ductus kan skje gjennom kateterisering med en kunststoff-kledd spiral (coil). Hos premature med sviktsymptomer er første valg medikamentell lukking (indometacin/ibuprofen). Hvis det ikke går, er kirurgi fortsatt neste alternativ. Hos alle andre er coil eller plugg (kateterbasert) førstevalg.

Coarctatio aorta og avbrutt aortabue

I aorta descendens, vanligvis distalt for subclaviaavgangen, finnes de medfødte forsnevringene som leder til hypertoni i overkroppen og nedsatt blodtrykk i underkroppen, ofte med opphevet lyskepuls.



Figur 7: Coarctatio aort med typisk lokalisasjon diastalt for a. subclavea sin.

Tradisjonelt skiller man mellom “**adult coarctatio**” eller postductal coarctatio som pga. kollateraldannelse i fosterlivet gir lite symptomer før hypertoni oppdages senere i livet og “**juvenil coarctatio**” eller preductal coarctatio som gir symptomer straks ductus lukker seg og ikke lenger kan opprettholde flow til underkroppen. Skillet er i realiteten ikke skarpt og det finnes en rekke overgangsformer.

Tilstanden kan kreve behandling i nyfødtp perioden pga. hjertesvikt, eller senere pga. proksimal hypertoni.

Tidligere regnet man med stor rekoarktasjonsrisiko ved operasjon de første to leveår. Med moderne mikrokirurgisk teknikk kan selv nyfødte opereres med minimal sjanse for residiv. Hos spedbarn vil man vanligvis velge en ekstendert reseksjon av hele det hypoplastiske og stenoserete område med mobilisering og forkortning av aortabuen slik at man får en lang skrå anastomose. Hos eldre barn vil

en reseksjon med ende til ende anastomose utføres. Hos voksne vil innsettelse av et rørgraft ofte være aktuelt, evt. operasjon med ekstra-anatomisk bypass graft.

Selv etter en vellykket korreksjon vil det kunne oppstå "rekoarctasjon" senere i livet. Disse pasienter skal derfor kontrolleres regelmessig med blodtrykksmåling og evt. Ekko/Doppler gjennom hele oppveksten. Den hyppige assosiering med bicuspid aortaklaff bør lede til oppmerksomhet mot utvikling av aortastenose (og evt. endocarditt) også i voksen alder.

Pulmonalstenose og pulmonalatresi

Valvulær pulmonalstenose er den hyppigste medfødte klaffefeil. Ved moderat stenose (under 30 mm gradient) er behandling unødvendig. Oftest kan en transvenøs ballongsprenning utføres med hell ved valvulære pulmonale stenoser. Ved fortykkede (dysplastiske) klaffer, kritiske stenoser og atresi vil operasjon være nødvendig. En åpen kommissurotomi eller innsettelse av utvidelses-patch vil vanligvis bli aktuelt.

Andre valvulære vitier

Aortastenose

Dette kan by på en livstruende situasjon i nyfødt-perioden. Enten en åpen dilatasjon eller kommissurotomi kan utføres, eller man kan prøve transarteriell ballongsprenning. Tilstanden er alvorlig og har uansett behandling ca. 50 % mortalitet. Mer moderate stenoser som krever behandling senere har atskillig bedre utsikter. Man vil være sterkt tilbakeholdend med ventilimplantasjon i barneårene og kommer oftest til målet med konservative tiltak, enten åpen kirurgi eller ballongsprenning.

Et av hovedproblemene med alvorlig aortastenose i barneårene er kombinasjonen av mangel på symptomer og faren for plutselig død. Hyppig kontroll (Ekg og Ekko/Doppler) og restriksjon i fysisk aktivitet (sport) er ofte nødvendig.

Fallots tettrade (TOF)

Ved Fallots tetralogi er underutvikling av infundibulum den tilgrunnliggende tilstand. De fire karakteristiske funn som har gitt opphav til betegnelsen er sekundære:

1. Nedsatt flow og underutvikling i pulmonalklaffer og arterie - kombinert pulmonalstenose

2. Relativt øket størrelse av aorta fører til overridning av denne i forhold til ventrikkelseptum som dermed får en defekt,
3. Stor VSD som fører til trykklikhet mellom de to hjertekamre.
4. Sekundær hypertrofi av høyre ventrikkel. Denne hypertrofien omfatter etter hvert også utførselsdelen av høyre ventrikkel og fører til en sub-pulmonal stenose som igjen forsterker obstruksjonen.

Tilstanden leder ofte til alvorlig cyanose i nyfødt-perioden. Primær kirurgisk fullkorreksjon av tilstanden er vanligst. Det er mulig å anlegge en subclavio-pulmonal shunt i første omgang for at tilstanden kan bedres så mye at korreksjons-operasjon kan utsettes til rundt 1 års alder. Dersom cyanosen opptrer senere eller hvis pulmonalarterienes anatomi innbyr til dette, kan primær korreksjon utføres.

Mortaliteten ved operasjon er etter hvert blitt lav (~1-2%). Både mortalitet og det funksjonelle resultat avhenger av den tilgrunnliggende morfologi. Betydelig cyanose med høy hematokrit og underutviklede pulmonalarterier er de viktigste risikofaktorer. Ventrikulære arytmier og høyresvikt er de viktigste senkomplikasjoner. Ca. 85 % vil kunne ha normal kardio-pulmonal funksjon.

Atrioventrikulære septumdefekter (AVSD)

Under denne betegnelsen sorterer endocardial cushion defekter som fullt utviklet har VSD i inflow septum, manglende fusjon av fremre mitralseil ("cleft") og åpenstående nedre del av atriaseptum (septum primum defekt).

Tidligere ble en slik defekt kalt persisterende atrioventrikulær kanal. Nå kalles denne type defekt for AVSD (atrioventrikulær septumdefekt) - total eller partiell. AVSD med VSD gir høy shunt og opereres ved 3 -4 måneders alder for å unngå lungevaskulær sykdom (Eisenmenger-utvikling). AVSD uten VSD har mindre shunt og kan som regel opereres i 1 - 3 års alder. Den manglende fusjon i mitralseilet leder ofte til mitralinsuffisiens i varierende grad. Det er ofte denne som er avgjørende for behandlingsutfallet. Ca. 50% av barn med Down's syndrom har medfødt hjertefeil og halvparten av disse hjertefeilene utgjøres av AVSD.

Transposisjon av de store kar (TGA)

Denne tilstand er uforenlig med livets bestående uten samtidig utveksling av blod bidireksjonalt mellom høyre og venstre hjertehalvdel. Dette kan skje gjennom en

samtidig VSD eller en åpenstående ductus. Som en umiddelbar palliativ prosedyre kan en ballongsprenning av foramen ovale med dannelse av en stor ASD (Rashkind prosedyre) være livreddende. Korreksjon av ukomplisert TGA kan skje enten ved en plastikk i atriene som snur blodstrømmen der (Senning eller Mustard operasjon). Dette utføres ved 3 til 6 måneders alder. Mest alminnelig er en arteriell switch operasjon; dvs. arteria pulmonalis og aorta deles ovenfor klaffenivå og resutureres ombyttet samtidig som coronararteriene reimplanteres i den nye aortaroten (opprinnelig arteria pulmonalis). Denne operasjon bør utføres i løpet av de første to leveuker, før venstre ventrikkels myocard nedbygges til pulmonale trykkforhold. Ved samtidig VSD kan de samme operasjoner utføres samtidig som VSD lukkes. Arteriell switch kan da utføres noe senere fordi venstre ventrikkel da opprettholder sine trykkforhold.

Ubehandlet dør 95 % av pasientene med TGA i løpet av første leveår. De forskjellige operasjonsmetoder har mellom 2 og 15 % operasjonsmortalitet (ned mot 1% ved ukomplisert transposisjon). Senfølger etter operasjon kan være arytmier og tricuspidalinsuffisiens ved Senning prosedyre og aortainsuffisiens ved switch operasjon. Uten disse komplikasjoner er det funksjonelle resultat meget bra.

Univentrikulære vitier

Under denne betegnelse samler man en rekke meget forskjellige utviklingsfeil som har det til felles at kun ett hjertekammer har funksjonell betydning. Fullstendig korreksjon er derfor ikke mulig. Den kirurgiske behandling kan være en kombinasjon av shunter og banding som lar det fungerende hjertekammer forsyne lungekretsløp og det systemiske kretsløp parallelt. En prinsipielt helt forskjellig behandling er en Fontan-operasjon. Ved denne operasjon (som har forskjellige varianter) lar man hjertekammeret pumpe alt blod gjennom det systemiske kretsløp, og lar lungekretsløpet drives av det systemvenøse trykk (seriekopling). Resultatene av Fontan-operasjoner er meget varierende. Etter hvert er der oppnådd en rimelig lav mortalitet (15-20%), men med varierende funksjonelle resultat. Utslagsgivende er først og fremst lungekarmotstanden og ventrikkelens funksjonelle kapasitet

Tricuspidalatresi

Tricuspidalatresi kan oppfattes som en ekstrem høyre til venstre shunt hvor alt blod ledes fra høyre side via foramen ovale til venstre siden og med varierende grad av hindret blodstrøm tilbake til høyre side gjennom pulmonalarterien. Siden tilstanden medfører at det kun foreligger ett funksjonelt hjertekammer, hører denne tilstand med til

de såkalte univentrikulære vitier (se ovenfor). Behandlingen er primært anleggelse av subclavio-pulmonal shunt eller cavo-pulmonal shunt (bidireksjonal Glenn shunt), senere en Fontan-operasjon (evt. transplantasjon).

Single ventricle

Denne gruppen av misdannelser er karakterisert ved én stor ventrikkel, oftest med morfologi som en venstre ventrikkel, som mottar blodstrøm både fra tricuspidal og mitralostiet og tømmer seg - tilsynelatende direkte i aorta og arteria pulmonalis. De fleste tilfelle har subpulmonalt en rudimentær høyre ventrikkel. Kun få tilfelle har et virkelig manglende ventrikkel septum. Uten andre misdannelser er tilstanden fysiologisk som ved en stor VSD. Behandlingsmessig kan varig palliasjon i form av banding, Fontan-operasjon eller hjertetransplantasjon komme på tale. En såkalt septasjonsoperasjon, hvorved et nytt kunstig ventrikkelseptum konstrueres kan i enkelte tilfelle komme på tale.

Hypoplastisk venstre hjerte syndrom

Dette er en karakteristisk misdannelse med en stor høyre ventrikkel som munner ut i en stor arteria pulmonalis. Venstre ventrikkel er liten, undertiden kun mikroskopisk og uten inflow. Aorta proksimalt for avgangen av truncus brachiocephalicus er rudimentær og forsyner koronararteriene gjennom tilbakestrømning fra ductus. Siden hele kroppens blodforsyning er avhengig av blodstrøm gjennom ductus fra pulmonalarterien er ductus lukning fatal, som regel i første levemåned. Det kirurgiske alternativ er enten en serie på tre operasjoner, hvorav den siste er en Fontan operasjon, eller hjertetransplantasjon. Resultatene ved slike operasjoner har bedret seg med årene.

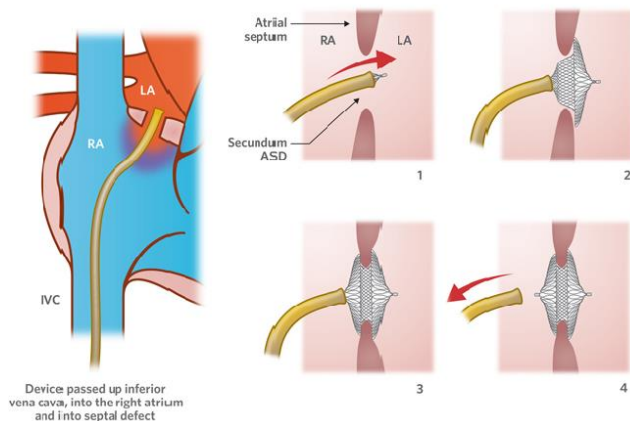
Utviklingen av non-invasiv diagnostikk med ekkokardiografi har gjort at medfødte hjertelidelser oppdages tidlig etter fødselen og *in utero*.

Barnehjertekirurgien i Norge er sentralisert til Oslo Universitetssykehus/Rikshospitalet.

Medfødt hjertesykdom i voksen alder evt. tilfeldig «bifunn» (GUCH).

«Grown up congenital heart» (GUCH) beskriver i en gruppe unge voksne eller voksne pasienter som på grunn av tidlig operativ behandling har overlevd sin medfødte hjertelidelse, eller at de har overlevd uten behandling i barneår. Hos noen av disse kan reoperasjon/operasjon være

indisert.



Figur 8: Kateterbasert «paraplylukking» av ASD/PFO

En nyoppdaget liten VSD uten hemodynamisk betydning skal kontrolleres videre med ekkokardiografi. Kirurgisk- eller paraply-lukking kan være aktuelt etter en episode med endokarditt.

Et persisterende foramen ovale (PFO) og en liten ASD oppdages ofte i forbindelse med en paradoks arteriell

emboli fra venetrombose i underekstremiteter og bekken og forbigående pulmolal hypertensjon (hoste/lungeemboli). Disse kan med fordel lukkes med en kateterprosedyre (Fig. 8).

I forbindelse med hjerteoperasjonen av annen årsak, kan en liten ASD lukkes i samme seanse uten å øke operasjonsrisikoen vesentlig.

Ischemisk hjertesykdom

De sykdommer som faller inn under begrepet ischemisk hjertesykdom skyldes kronisk eller akutt forstyrrelse av koronarsirkulasjonen. Det hyppigste er arteriosklerose i koronararteriene - med eller uten tillegg av trombose. I sin kroniske form er symptomene angina pectoris - anstengelsesrelaterte **brystmerter** pga ischemi i myocard. Ischemi kan også være uten smerter - **stum ischemi** - og kan gi arytmi, dyspnø eller syncope som primærsymptom. Koronarsykdom er nøye korrelert til generell arteriosklerose, og utredning av arteriosklerose i ett organ bør ledsages av undersøkelse av andre organer. Spesielt understrekes samhörighet mellom koronarsykdom, carotisstenose, claudicatio intermittens, ischemisk nyresykdom og abdominalt aortaaneurisme. I sin akutte form leder koronarsykdom til infarkt, dvs. nekrose av hjertemuskulatur, som kan gi akutte infarktkomplikasjoner og død, eller betydelige funksjonelle senfølger pga. hjertesvikt og arytmi.

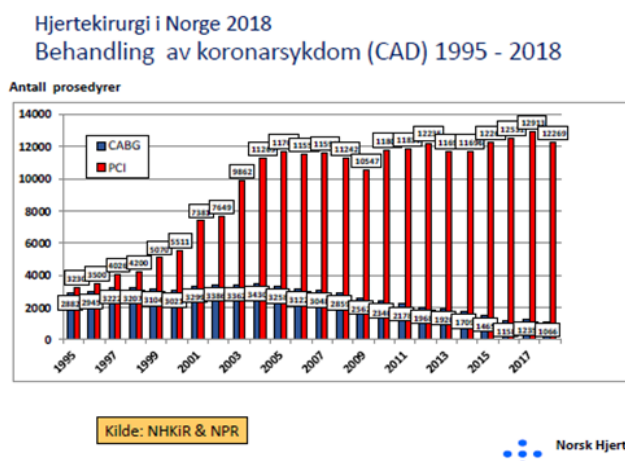
Koronarkirurgi

Ved koronaroperasjoner ledes blod utenom stenoserte arterier gjennom en bypass, som regel venstre arteria thoracica/mamaria interna (LITA/LIMA) og et eller flere venegraft fra vena saphena magna på leggen/låret. Operasjonen krever vanligvis at hjertet stoppes og utføres da med hjertelunge maskin (se neste avsnitt om off-pump). Gjennomsnittlig anlegges litt over 3 bypassgrafts (fra 1 til 6). I «norsk» faglitteratur omtales disse operasjonene som ACB (aorto-coronar bypass), i engelsk litteratur som CABG (coronary artery bypass grafting).

Effekten av disse operasjonene er både symptomlindring ved å fjerne anginasymptomer og er i mange tilfeller også statistisk sett livsforlengende ved å forhindre infarkt, hjertesvikt eller arytmi.

Indikasjon for koronarkirurgi er invalidiserende angina eller alvorlige stenoser som kan gi alvorlige infarkter eller plutselig død. Stenose på venstre hovedstamme, affeksjon av to eller tre karavsnitt som inkluderer proksimal stenose på ramus interventricularis anterior (LAD), eller trekarsykdom med betydelig myocardi ischemi er klare indikasjoner for operasjon uansett symptomer. I øvrige tilfelle er indikasjonen relativ og operasjon kan da i mange tilfeller erstattes av ballongdilatasjon og stenting (PCI).

Graftmateriale ved koronarkirurgi		
Graft	Anvendelighet	Varighet («patency»)
Art. thoracica/mamaria interna – stilket (LIMA/RIMA)	Best på forsiden av hjertet	Meget lang varighet
Vena saphena magna	Kan brukes overalt	Avhengig av mottagerarterie Ca 50 % intakt etter 10 år
Fritt arterie graft (radialis eller RIMA)	Hos yngre pasienter, og hvor vener ikke er tilgjengelige eller dårlige. Allen's test <u>må</u> utføres	(Omtrent som god saphena magna). Bedre langtids-varighet enn vener
Andre vener (v. saphena parva eller v. cephalica)	Hvor saphena magna eller radialis ikke kan brukes	Redusert ift. saphena magna
Art. gastro-epiploica	Krever laparotomi. Kan brukes på nedre vegg av hjertet	Ikke så god som a. thoracica interna



Figur 9: Utvikling av kornarkirurgi og PCI i Norge 1995-2018 (Kilde: Norsk Hjertekirurgiregister).

Indikasjonene for kateterbasert revaskularisering med PCI og koronarkirurgi er delvis overlappende, men de har hver sine klare fordeler på enkelte områder, se tabell. Den kateterbaserte behandling er først og fremst en minimalt-invasiv metode og mindre traumatiserende, men har også større residivfrekvens, egner seg dårligere ved anatomisk komplekse koronare stenoser og hovedstammestenoze, samt gir ofte ikke en fullverdig revaskularisering. Tilgjengeligheten til rask koronarbehandling med PCI og særlig fordeler med PCI ved akutt kornarsyndrom og begrenset kornarsykdom har medført en reduksjon i kornarkirurgi og en betydelig vekst i antal PCI prosedyrer (Fig. 9).

Indikasjon	Koronarkirurgi	PCI
Akutt infarkt (STEMI)	Meget høy risiko	Betydelig redusert dødelighet
Hovedstamme-stenose	Meget gode resultater	Diskuteres. Usikker langtidseffekt
Proximal LAD	God effekt	God effekt, men stor risiko ved re-okklusjon
Langstrakte stenoser	God effekt	Usikker eller umulig
Kronisk okklusjon	God effekt	Oftest umulig
En- eller to-kar sykdom	God symptomatisk effekt Usikker overlevelseseffekt	God symptomatisk effekt
Trekar-sykdom med redusert ventrikkelfunksjon	Klar overlevelseseffekt	Mindre sikker effekt
Diabetes	God effekt	Dårligere langtids effekt

Indikasjoner, fordeler og ulemper ved koronar revaskularisering med kirurgi eller PCI.

PCI med stentbehandling har vært i rivende utvikling med stadig nye katetertyper, stenttyper, materialvalg, overflatebehandling av stentene og endring i medikamentell etterbehandling med platehemmere. Derfor kan langtidsresultatene ofte være vanskelig å sammenligne direkte med koronarkirurgi, som har en 50-årig historie siden starten i 1968. Hva som er best for den enkelte pasienten viser seg å være avhengig av en rekke faktorer. Det publiseres stadig nye forskningsresultater der en sammenligner CABG med PCI hva gjelder komplikasjoner, mortalitet som følge av prosedyrevalg, samt residivfrekvens med behov for ny revaskularisering og langtidsresultater hva gjelder morbiditet og mortalitet. Basert på slike forskningsresultater utarbeides jevnlig internasjonale retningslinjer (guidelines) for valg av behandling.

Ved akutt koronarsyndrom med pågående brystmerter og spesielt under infarktutvikling er første behandlingsvalg generelt PCI. Hvis pasienten kan stabiliseres blir pasienten vurdert nærmere på grunnlag av anatomisk lokalisasjon av stenoser (venstre hovedstamme, proximal LAD, 1-, 2- og 3-kar sykdom) og alvorlighetsgrad av stenoser (SYNTAX score <http://www.syntaxscore.com/>). På grunnlag av oppdatert kunnskap om resultater ved kornarkirurgi og PCI blir de europeiske retningslinjene for kornarbehandling regelmessig endret. Ved siste revisjon i 2018 for pasienter med stabil koronarsykdom er anbefalingene for

Recommendation for the type of revascularization in patients with stable coronary artery disease with suitable coronary anatomy for both procedures and low predicted surgical mortality^d

Recommendations according to extent of CAD	CABG		PCI	
	Class ^a	Level ^b	Class ^a	Level ^b
One-vessel CAD				
Without proximal LAD stenosis.	IIb	C	I	C
With proximal LAD stenosis. ^{68,101,139-144}	I	A	I	A
Two-vessel CAD				
Without proximal LAD stenosis.	IIb	C	I	C
With proximal LAD stenosis. ^{68,70,73}	I	B	I	C
Left main CAD				
Left main disease with low SYNTAX score (0 - 22). ^{69,121,122,124,145-148}	I	A	I	A
Left main disease with intermediate SYNTAX score (23 - 32). ^{69,121,122,124,145-148}	I	A	IIa	A
Left main disease with high SYNTAX score (≥ 33). ^{c 69,121,122,124,146-148}	I	A	III	B
Three-vessel CAD without diabetes mellitus				
Three-vessel disease with low SYNTAX score (0 - 22). ^{102,105,121,123,124,135,149}	I	A	I	A
Three-vessel disease with intermediate or high SYNTAX score (>22). ^{c 102,105,121,123,124,135,149}	I	A	III	A
Three-vessel CAD with diabetes mellitus				
Three-vessel disease with low SYNTAX score 0-22. ^{102,105,121,123,124,135,150-157}	I	A	IIb	A
Three-vessel disease with intermediate or high SYNTAX score (>22). ^{c 102,105,121,123,124,135,150-157}	I	A	III	A

© ESC 2018

Gjeldende (2018) europeiske retningslinjer for behandling av stabil koronarsykdom. (Kilde: <https://www.ncbi.nlm.nih.gov/pubmed/30165437>).

kornarkirurgi versus PCI slik at proksimal LAD stenose, 3-karssykdom og venstre hovedstamme generelt bør behandles med kornarkirurgi. Diabetes mellitus styrker indikasjonen for kornarkirurgi. Begrenset sykdom som 1-karssykdom og 2-karssykdom, samt anatomisk enkle hovedstammestenosers kan med fordel behandles med PCI.

Resultatene av en CAB-operasjon er ca 90 % opphevelse av symptomer, dog med jevn residivfrekvens slik av kun ca 60 % er symptomfrie etter 6 år. Residiv skyldes progresjon av den atherosclerotiske sykdommen, dels med okklusjon av de anlagte graftene og dels med nyoppståtte stenoser. For å forhindre graft-okklusjon anvendes platehemmere postoperativt. Av disse er acetylsalisylsyre (ASA) den mest brukte (dosering 75 – 160 mg dgl), alene eller i kombinasjon med annen blodfortynning. Ved HUS anvendes per i dag livslang Albyl-E 75 mg

dgl. Etter PCI brukes kombinasjon av Albyl-E og ny type platehemmer (som Plavix og Brilique). Foreløpig er ikke dette standard sekundær profylakse ved kornarkirurgi, kliniske studier pågår. Hvis pasienten står på Marevan eller NOAK som antikoagulasjon av på grunn av annen indikasjon, blir det individuelle vurderinger om det skal kombineres med platehemmer i tillegg, men etter kornarkirurgi vil en vanligvis fortsette med Alby-E 75 mg x 1.

For å motvirke residiv av angina er også reduksjon av risikofaktorer vesentlig slik som røykestopp, diett, medikamentell kolestereolreduksjon, reduksjon av blodtrykk og regelmessig mosjon.

Risiko for død som følge av selve operasjonen angis som 30 dager mortalitet. Denne er avhengig av pasientens alder og andre preoperative risikofaktorer. Komorbiditet er typisk redusert venstre ventrikkelfunksjon, symptomatisk hjertesvikt, alvorlig lungesykdom, høy alder, diabetes, generell arteriosklerose, kjønn (kvinner) og nyresvikt. Uten spesielle risikofaktorer er kornarkirurgi relativt trygt og risikoen for å dø etter operasjonen (innen 30 dager) er da 0,6 - 1 %. Basert på statistisk analyse av store samlematerialer av pasienter som er koronaroperert, har en laget risikoanalyser som er nyttige for å vurdere den individuelle risikoen og kan brukes også ved informasjon til pasient og pårørende. I Europa brukes nå mest Euroscore II.

Risikovurderingen kan en beregne utfra enkle kalkulatorer som er åpent tilgjengelig i apper eller på internett: (<http://www.euroscore.org/calc.html>).

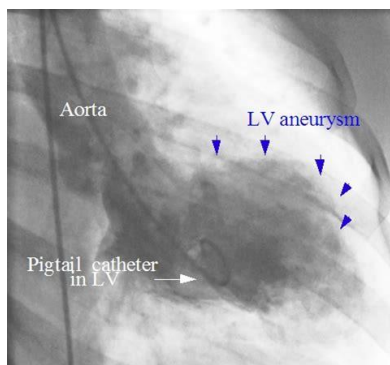
Av andre fryktede komplikasjoner skal særlig nevnes apopleksi (2-3 %) og hjerteinfarkt (1-4 %) under operasjonen. En forsøker å motvirke hjerneslag ved preoperativt å kartlegge (utelukkelse av) atherosclerose og kalk i aorta ascendens og koronarstenose med CT undersøkelse og eventuelt ultralyd av karotidene. Hjerteinfarkt motvirkes spesielt ved god effekt av kardioplegi under operasjonen og god kvalitet på karanastomosene som kontrolleres med peroperativ blodstrømsmåling i bypass-graftene.

”OFF-PUMP” – kirurgi

For å unngå de potensielt skadelige effekter av hjerte-lungemaskinen er det utviklet utstyr og rutiner som gjør det mulig å utføre koronar-operasjoner på ”bankende hjerte”. En stabilisator holder da hjertets overflate tilstrekkelig i ro til å kunne utføre koronare anastomoser. Dette er teknisk noe mer krevende kirurgi. Langtidsresultatene ved «off-pump» kirurgi har ikke vist noe overlegenhet i forhold til standard koronarkirurgi, så i dag blir dette i de fleste hjertesentra benyttet hos pasienter med 1-karsykdom og ved mye kalk i aorta ascendens.

Komplikasjoner etter transmuralt hjerteinfarkt

Venstre ventrikkel aneurisme



Etter transmural store infarkter kan man få aneurismedannelse i venstre ventrikkel. Et betydelig aneurisme med paradoks bevegelse gir redusert minuttvolum (Cardiac output) redusert ejeksjonsfraksjon (EF) og hjertesvikt. Hjertesvikten kan oppheves eller reduseres gjennom reseksjon av det aneurismatiske området og implantasjon av protesemateriale («patch»).

Ischemisk mitralinsuffisiens

Funksjonsforstyrrelse av bakveggen av venstre ventrikkel, dilatasjon av denne eller dysfunksjon av papille-musklene etter infarkt kan hver for seg eller i kombinasjon gi en ischemisk betinget insuffisiens av mitralklaffen. Ved betydelig insuffisiens kan en innsnevring og formforandring av mitralannulus med en mitralring eller innsettelse av kunstig klaff komme bli aktuelt. Alternativet er endovaskulær implantasjon av Mitraclip®.

Myocardruptur

Ved total nekrose av deler av hjertemusklene kan akutte «kirurgiske» komplikasjoner oppstå. Disse opptrer hyppigst 3. - 8. dag etter infarkt og hyppigst ved akutte okklusjoner i en koronararterie.

Ventrikkelseptumruptur (VSR)

Septuminfarkter kan gi opphav til gjennombrudd med lekkasje fra venstre til høyre ventrikkel som følge (venstre-til-høyre shunt). Symptomene er vanligvis plutselig sviktutvikling i forløpet av et infarkt med varierende grad av progresjon av svikten. Uten operasjon er tilstanden vanligvis dødelig. Rask diagnostikk (nyoppstått systolisk bilyd og påvisning av shunt med ekko/Doppler) og operasjon er den beste behandling. Ved perforasjoner fortil apikalt er overlevelsen over 90 % ved rask behandling. Ved bakre rupturer er resultatene mye dårligere og overlevelse ca. 50 %, høyest risiko ved høy alder, komorbiditet og infarkt av høyre ventrikkel i tillegg.

Fri vegg ventrikkelruptur

Perforasjon til pericard fra venstre ventrikkel kan gi rask utvikling av hjertetamponade. Risikoen er høy selv ved rask diagnose og kirurgi, men kan lykkes i enkelte tilfelle.

Papillemuskelruptur

Nekrose av en papillemuskel vil gi akutt stor mitralinsuffisiens. Symptomer og kliniske funn (systolisk bilyd) kan være de samme som ved VSR. Ekko/Doppler-undersøkelse vil være diagnostisk. Akutt implantasjon av mitralventil er eneste aktuelle behandling.

Klaffelidelser

Klaffekirurgi omfatter både rekonstruksjon av defekte klaffer og innsynging av ventilproteser der rekonstruksjon ikke er mulig eller hensiktsmessig. Hvis rekonstruksjon/reparasjon er mulig, er dette ofte å foretrekke. Defekte hjerteklaffer kan gi opphav til:

stenose, insuffisiens eller kombinasjoner av disse

Alle hjertets 4 klaffer er tilgjengelig for kirurgisk behandling, her listet etter hyppighet:

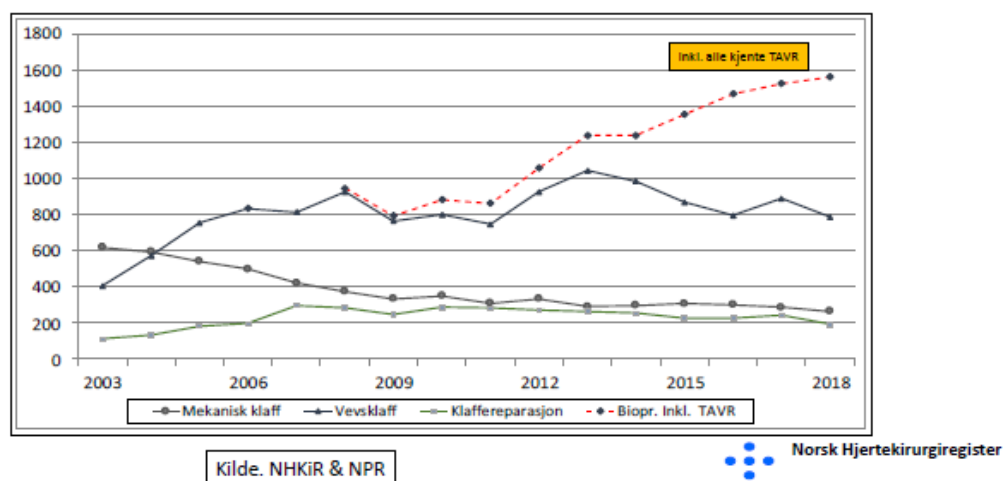
1. Aortaklaff
2. Mitralklaff
3. Tricuspidalklaff
4. Pulmonalklaff

Klaffe proteser

Det er to hovedtyper av hjerteklaffe proteser, mekanisk og biologisk. Etter at klaffekirurgi startet på midten av 1960-tallet har andelen mekaniske klaffer blitt redusert betydelig med tilsvarende økning i andelen av biologiske klaffer.

Hjertekirurgi i Norge 2018

Behandlingsmetoder for klaffe-sykdom 2003 - 2018



Figur 10: Andelen av klaffeinngrep i Norge i perioden 1995-2018. (Kilde: Norsk Hjertekirurgiregister)

Mekaniske ventiler

En rekke forskjellige mekaniske ventiler har blitt konstruert, som kuleventiler, skiveventiler med enkeltskive (mono-leaflet) eller med doble skiver (bi-leaflet).



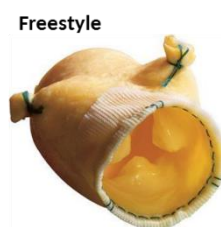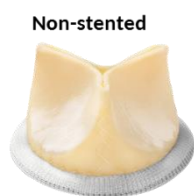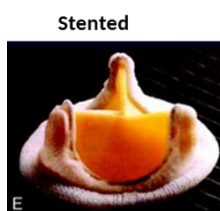
Figur 11: Typisk eksempel på en mekanisk «bi-leaflet» klaffeprotese.

Moderne ventiler er laget av kullstoff med høy hardhetsgrad pålagt en matriks av grafitt, forsterket av en hard metallring og påsatt teflontekstil for innsyng. I dag er alle mekaniske ventiler som selges i Norden av type bi-leaflet, men det er forskjellige fabrikater og de har ulike egenskaper som kardiologer og spesielt hjertekirurger må

kjenne til. For pasientene er det viktigste at de vet at de har en mekanisk hjerteklaff og i hvilken posisjon den sitter. Alle pasienter får også utlevert et registreringsbevis på implantatet som de bør ha lagret sammen med andre dokumenter og fremvises ved behov hos lege og sykehus. Alle pasienter med mekanisk hjerteklaff skal også bruke antikoagulasjon, som pr. i dag er Marevan, og kjenne til sin INR-verdi ved kontrollene og bør kunne fremlegge registrering på fortløpende INR som generelt bør ligge mellom 2,5-3,0, samt dosering av Marevan. Pasientens kunnskap og dokumentasjon om ventilprotese og Marevan dosering kan ha svært stor betydning ved både nyoppstått hjertesykdom og ved behandling av andre sykdommer. De senere år er det blitt stadig mer vanlig at egnede pasientene tar hånd om egen Marevan dosering, men kun etter at de har gått på opplæringskurs.

Biologiske klaffeprotoser (Xenograft)

Vev fra dyr (hyppigst gris/kalv) brukes ved fabrikkproduksjon av biologiske



Figur 12: Tre eksempler på biologiske klaffeprotoser.

klaffeprotoser. Disse kan være montert på et kommisurskjellett (*stented*) av metall eller plast, uten stent eller en komplett aortaklaff forberedt for direkte implantasjon (*freestyle*). Vevet som anvendes er denaturert og fiksert i glutaraldehyd, resorberes ikke og det oppstår ikke avstøtingsreaksjoner (er ikke antigen).

Disse kan være montert på et kommisurskjellett (*stented*) av metall eller plast, uten stent eller en komplett aortaklaff forberedt for

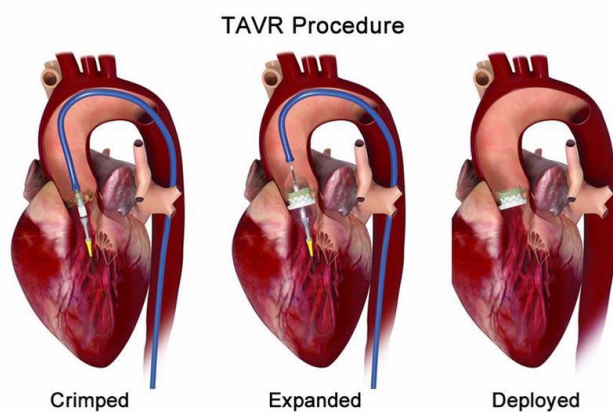
Homograft (allograft) og Autograft

Homograft (= allograft): Aorta- eller pulmonal-klaffer fra avdøde mennesker kan antibiotikabehandles og fryses. Dypfrosset kan disse klaffer implanteres som denaturert vev etter flere års oppbevaring.

Autograft: Pasientens egen pulmonalklaff kan eksideres og implanteres som erstatning for en syk aortaklaff og pulmonalklaffen, som utsettes for mindre trykkbelastning, erstattes av et homograft ved en såkalt «Ross-prosedyre». Behandlingsprinsippet har først og fremst aktualitet ved omfattende endokarditt og ved visse medfødte klaffefeil.

Transarteriell ventilimplantasjon (TAVI)

Transarteriell ventilimplantasjon (TAVI/TAVR) er en kateterbasert implantasjon av en hjerteklaff, vanligvis aortaklaff, og har i økende grad blitt et viktig behandlings-

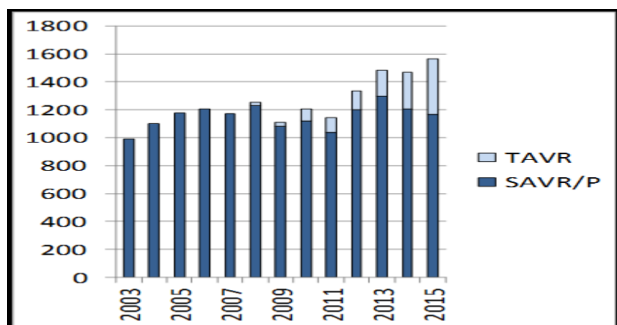


Figur 13: Plassering av kateterbasert aortaklaff (TAVI) via lysken.

alternativ til kirurgisk implantasjon. Disse hjerteklaffene er en spesialvariant av en biologisk klaff som er sammenfoldet i et metallskjelett rundt et kateter. Ved hjelp av røntgengjennomlysning føres klaffen på plass, foldes ut og fester seg i rett posisjon. Pasientens native klaff «sprenges» til siden i aortaroten. Prinsippet ble i utgangspunktet utviklet for behandling av aortastenose med arteriell tilgang via lyskearterie. Ved arteriosklerotisk utvikling perifert kan en slik aortaklaff også introduseres via arteria axilaris, direkte i aorta eller også transapikalt via hjertet.

Det er også utviklet og utvikles kateterbaserte klaffer for plassering i mitral- og tricuspidal posisjon.

Kateterbasert klaffeimplantasjon ble i utgangspunktet tatt i bruk hos eldre pasienter med en særlig høy risiko for mortalitet og morbiditet ved bruk av hjerte-lungemaskin og



Figur 14: Antallet åpne hjerteoperasjoner med innsetting av klaffeprotese og klaffeplastikk (SAVR/P) og antallet kateterbaserte implantasjoner av aortaklaff (TAVR) i Norge.

konvensjonell kirurgisk klaffeoperasjon (SAVT/P). Etter hvert som en har skaffet seg erfaring med metoden, har indikasjonsområdet blitt utvidet både hva gjelder pasientens alder, grad av komorbiditet og operasjonsrisiko. Denne teknikken har etterhvert gjort sitt til at en i

større grad gjør individuelle vurderinger i valget av behandling. I denne sammenheng er anbefalinger fra et «Heart team», bestående av minimum kirurg, kardiolog og geriater, som vurderer den enkelte pasient. En såkalt klaff-i-klaff prosedyre med innsetting av en TAVI-klaff i en degenerert biologisk klaffeprotese kan være en mulighet.

Ved HUS er det intervensjonskardiologene som har hovedansvar for de kateterbaserte klaffeprosedyrene og samarbeider med hjertekirurgene der det er nødvendig med tilgang via arteria axilaris og direkte i aorta. I fremtiden kan dette bli et fagområde der en har spesialister som behersker både åpne og kateterbaserte klaffeprosedyrer.

Klaffeimplantat (sammenfatning)

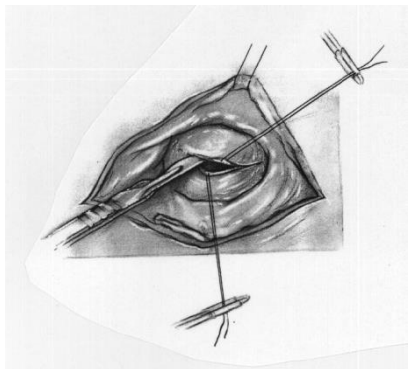
Type	Antikoagulasjon	Varighet
Mekanisk	Livsvarig (Marevan)	Livsvarig
Biologisk	ASA 1 år	8 - 20 år
Homograft	Ingen	➤ 15 - 20 år
Autograft	Ingen	➤ 15-20 år

- Antibiotikaproylaks ved kjent klaffefeil og etter innsetting av ventil
- Livslang antikoagulering med Marevan (INR: 2,5 – 3,0) etter mekanisk ventil (OBS individuelle vurderinger)
- Albyl-E 75 mg x 1 i 1 år etter bioprotese i aortaklaff
- Marevan i 3 mnd ved bioprotese i mitral- og tricuspidualklaff.

Klafferekonstruksjon

Valvulotomi/commisurotomi:

Dette er en prosedyre som kan gjøres på aorta- og mitralkklaffen ved sammenvoksninger med klaffestenose på grunn av at klaffebladene i kommisurene



Figur 15: Commisurotomi på en stenotisk mitralklaff. Venstre atrium åpnet baktil på høyre side av hjertet over innløpet av lungevenene fra høyre lunge.

vokser sammen. Fordelen med en slik prosedyre er at inngrepet er lite, det er ikke behov for antikoagulasjon postoperativt, men det er risiko for senere behov for ventilprotese. Ulempen ved denne prosedyren er at en risikerer å påføre pasienten en klaffeinsuffisiens som nødvendiggjør ytterligere rekonstruksjon eller klaffeprotese. Valvulotomi/kommisurotomi er særlig aktuelt ved ervervet mitralstenose ved revmatisk hjertesykdom eller ved medfødt aorta- og pulmonal-stenose.

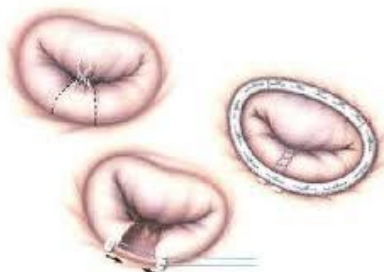
Klaffeplastikk:

Dette er betegnelsen på ofte mer omstendelige operasjonsteknikker som tar sikte på å rekonstruere klaffeapparatet. Det brukes ofte ved lekkasje i mitral-, tricuspidal- og aortklaffen.

Ved mitralplastikk utføres ofte en rekonstruksjon av klaffeseilet kombinert med inngrep på chordae og implantasjon av en ringprotese i mitralannulus (klafferingen). Rumperte chordae kan erstattes med kunstfiber (Goretex®)

Tricuspidalplastikk gjøres ofte bare med implantasjon av en ringprotese.

Aortaklaffeplastikk er aktuelt hos noe yngre pasienter og omtales i eget avsnitt nedenfor.



Figur 16: Eksempel på mitralklaffeplastikk, hvor partiet med rumperte chordae er eridert, samt at det er sydd inn en ring for stabilisering.

Aortaklaffesykdom

Aortastenose:

Etiologi:

- kalsifisering av medfødt bicuspid aortaklaff
- atherosklerose
- febris reumatica (giktfeber)

Symptomer:

- angina pectoris (også uten coronarsykdom)
- syncoper
- venstresvikt (dyspnø/ortopnoe/lungeødem)

Funn:

- systolisk bilyd med utstråling til halskar (p.m. 2. h.ø. intercostalrom)
- breddeforøket ictus cordis (hypertrofi)
- evt. lungestuvning ved svikt
- kan ha samtidig insuffisiens i klaffen

Patofysiologi:

- angina p.g.a. trykkbelastning med hypertrofi og øket O₂-forbruk
- syncope p.g.a. systemisk hypotensjon
- dyspnø/svikt p.g.a. øket fylningstrykk i venstre ventrikkel - pulmonal venøs hypertensjon

Suppl. us.:

- evt. hypertrofitegn på EKG
- evt. kalk i aortaroten ved rgt.thorax/CT-aorta
- øket ejeksjonshastighet i aortaroten og øket veggtykkelse i venstre ventrikkel ved ekkocardiografi
- systolisk trykkgradient mellom venstre ventrikkel og aorta ascendens ved hjertekateterisering (preoperativ undersøkelse)
- kan ha koronarpatologi i tillegg
- redusert klaffeareal ved kalkulasjoner basert på ejeksjonshastighet i aortaroten eller målte trykkgradienter kombinert med estimering av blodstrøm (cardiac output)

Komplikasjoner ubehandlet:

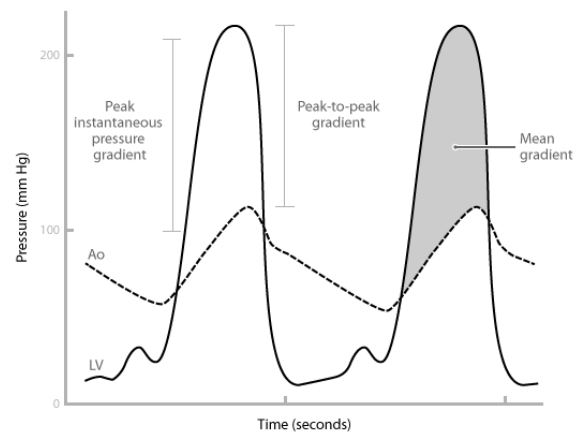
- plutselig død
- hjertesvikt
- arterielle embolier
- klaffeendocarditt

Behandling:

Observasjon: Ved *lavgradig* stenose uten ledsagende symptomer (kontroll med ekkor).

Indikasjon for behandling av aortastenose

- ved angina
- ved syncoper
- ved hjertesvikt
- ved signifikant stenose vurdert med ekkokardiografi:
 - Areal $< 0,8 \text{ cm}^2$
 - Areal $0,5 \text{ cm}^2/\text{ per m}^2$ kroppsoverflate
 - Max. hastighet over klaffen $> 4 \text{ m/sek}$
 - Transvalvulær trykkgradient $>40\text{-}45 \text{ mm Hg}$



Figur 17: Trykkmonitorering i venstre ventrikkel og i aorta ascendens ved aortastenose.

Klaffeareal kan kalkuleres på bakgrunn av trykkmålinger over klaffen, eller mer vanlig med ekkokardiografisk måling av diameter og flowhastighet i venstre ventrikkels utløpstraktus.

Valg av ventilprotese: Mekanisk < 65 år ; biologisk > 65 år

Subvalvulær aortastenose:**Etiologi:**

Medfødt eller ervervet fibrøst/fibromuskuløst vev enten lokalisert rett under klaffenivå eller diffust i utløpstraktus for venstre ventrikkel og derav obstruksjon. Vanligvis som eneste funn eller sammen med aortastenose eller hypertoni. Kan også foreligge sammen

som ledd i en genetisk betinget hypertrofisk obstruktiv kardiomyopati eller relatert til andre hjertefeil (hyppigst VSD).

Symptomer/funn:

Mye likt som ved valvulær stenose.

Suppl. u.s.:

- ekkocardiografi kan påvise obstruksjonen
- Ventrikulografi ved hjertekateterisering. demonstrerer stenotisk parti i utløpstractus og trykkgradient i venstre ventrikel under klaffenivå

Behandling:

- reseksjon av muskulært/fibrøst vev subvalvulært i venstre ventrikkels utløpstractus

Aortainsuffisiens:**Etiologi:**

- kongenitt bikuspid/unikuspid klaff
- febris reumatica
- aneurisme i aorta ascendens og aortaroten (Marfans syndrom, atherosclerotisk eller medfødt), bakteriell endokarditt
- aortitt (reumatoid artritt, Bechterew, Reiters sykdom, syfilitisk)
- spontan ruptur av klaffeseil
- aortadisseksjon

Symptomer:

- dyspnø/ortopnoe/lungeødem
- angina (også uten koronarpatologi)
- svimmelhet/synkope

Funn:

- decrescendo *diastolisk* bilyd (dusjlyd - DDD-lyd) 2-4 ve icr m. utstråling til apex
- ofte systolisk klikk og ejeksjonslyd og midtdiastolisk apikal bilyd (Austin Flint)
- breddeforøket og uttrykket ictus cordis
- kraftig palpabel puls ("water hammer"), stor diskrepans mellom systolisk og diastolisk blodtrykk
- evt. lungeødem ved uttalt svikt

Suppl. us.:

- evt. hypertrofi-/dilatasjonstegn på EKG
- viktig med kartlegging på TØE, som vanligvis gir et bedre bilde av lekkasjegrad
- Forstørret hjerte ved rtg.thorax, e.v.t.
- breddeøket aorta ved samtidig aneurisme
- diastolisk strømming fra aorta til venstre ventrikkel ved farge-Doppler, øket veggtykkelse og dilatasjon av venstre ventrikkel ved ekkocardiografi
- kontrastlekkasje til venstre ventrikkel av kontrast injisert i aorta ascendens ved hjertekateterisering, vid aorta ved aneurisme (preoperativ undersøkelse)
- kan ha koronarpatologi i tillegg

Komplikasjoner ubehandlet:

- kardiomegali
- hjertesvikt

Operasjonsindikasjon ved aortainsuffisiens

- Symptomer på hjertesvikt (dyspnø, redusert funksjonsklasse)
- AI grad III/IV og/eller begynnende dilatasjon
- Redusert ventrikkelfunksjon (EF < 50 %) Tidligere ved: Muligheter for klaffereparasjon, samtidig annen hjerte- eller aorta ascendenskirurgi

Behandling ved aortainsuffisiens:

Ved ren klaffe lekkasje uten aortapatologi:

Aortaventilprotese eller reparasjon

Protesevalg: Mekanisk eller biologisk (se over)

Ved kombinasjon av aortaklaffesykdom og aortaaneurisme

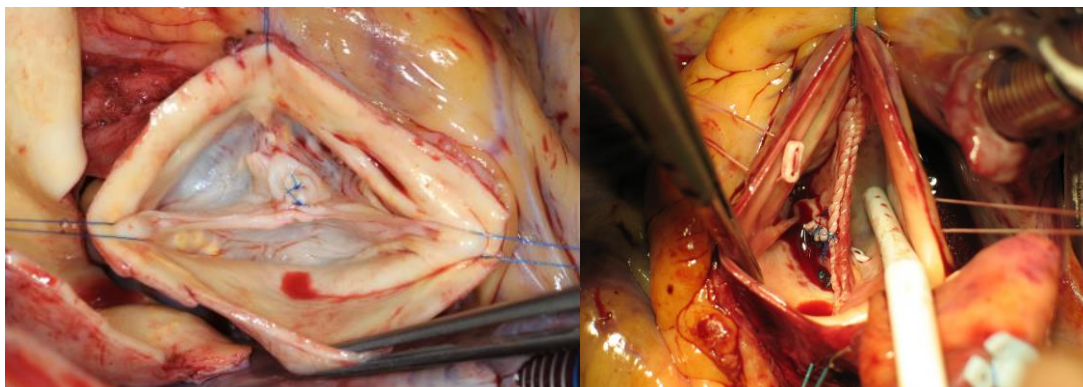
Kompositt-graft (aortaprotese med ventil): Implanteres ved samtidig aneurisme i aorta ascendens/aortarot som affiserer aortaklaffen. Det må da samtidig gjøres reimplantasjon av koronarkarene i aortaprotesen.



Figur 18: Aorta ascendens protese med integrert mekanisk klaff.

Aortaklaffeplastikk/rekonstruksjon

De store fordeler med aortaklaffeplastikk er at det 1) ikke er behov for antikoagulasjon med Marevan og 2) infeksjonsrisikoen i klaffen er antagelig mindre enn ved implantasjon av protese. Dette er aktuelt ved bikuspid aortaklaff uten forkalkning i klaffen og ved trikuspid aortaklaff med lekkasje pga. utvidelse av aortaroten med

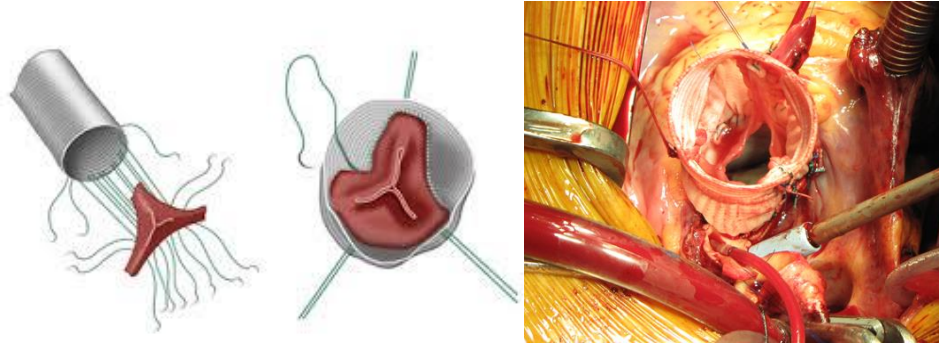


Figur 19: Ved bikuspid aortaklaffeplastikk er hovedpoenget at det ene seilet som er for langt og derved henger og gir prolaps blir strammet opp slik at begge seilene kommer i samme høyde. Foto: Eget bildearkiv (RH)

sekundær lekkasje.

Ved bikuspid patologi er det også ofte utvidelse av aorta ascendens i tillegg og behandlingen blir da en kombinasjon av reparasjon av aortaklaffen og implantasjon av en aortaprotese.

Ved trikuspid aortaklaffe lekkasje f.eks. ved Marfan sykdom utføres enten såkalt reimplantasjons-teknikk («David prosedyre») eller remodellerings-teknikk («Yacoub prosedyre»). I begge tilfelle bevarer pasientens egen aortaklaff.



Figur 20: Ved David-plastikk blir hele aortaklaffen dissekert ut og deretter reimplantert inn i en aortaprotese. Dernest blir koronarkarene også reimplantert i protesen som blir koblet til aorta ascendens. Foto: Eget bildearkiv (RH)

Mitralfeil

Mitralstenose:

Nå etter hvert en relativt sjelden tilstand i industrialiserte land, hyppig og alvorlig tilstand hos unge mennesker i utviklingsland.

Etiologi:

Revmatisk feber (giktfeber): Streptokokk A halsinfeksjon som hos noen medfører en immunologisk inflammasjon etter få uker og kronisk klaffesykdom etter 10-20 år.

Degenerative forkalkninger hos eldre

Andre: Stråleskade, tumor (myxom)

Patologi ved revmatisk mitralstenose

- sammenvokste kommisurer
- corda fortykkelse og forkortning
- ofte samtidig mitralinsuffisiens
- utvikler ofte også trikuspidalinsuffisiens

Symptomer:

- lang tid (15-20 år) mellom start evt. febris reumatica og symptomdeby
- anstrengelsesdyspnø
- redusert funksjonsnivå
- redusert quality of life
- atrieflimmer
- symptomer av perifer embolisering (fra trombe i venstre atrium)

Funn:

- kraftig 1. hjertetone, "opening snap",
- Diastolisk bilyd p.m. apex
- evt. lungeødem og svikttegn
- kan ha ledsagende insuffisiens av tricuspidaalklaffen

Suppl. us.:

- P-mitrale, atrieflimmer, e.v.t. høyre ventrikkelhypertrofi på EKG
- Forstørret venstre atrium, evt. høyre atrium/ventrikkel ved tricuspidaalinsuffisiens. på rtg.thorax
- Redusert mobilitet og fortykkelse av klaffeseil ved 2D-ekko, forhøyet diastolisk hastighet gjennom mitralostiet ved farge-Doppler
- Trykkgradient mellom venstre atrium vurdert ut fra lungekapilært kiletrykk (PWP) og diastolisk venstre ventrikketrykk ved kateterisering (preoperativ undersøkelse) redusert klaffeareal ved kalkulasjoner basert på hastighet i ostiet og/eller eller trykkgradienter sammen med minuttvolumbestemmelse

Komplikasjoner:

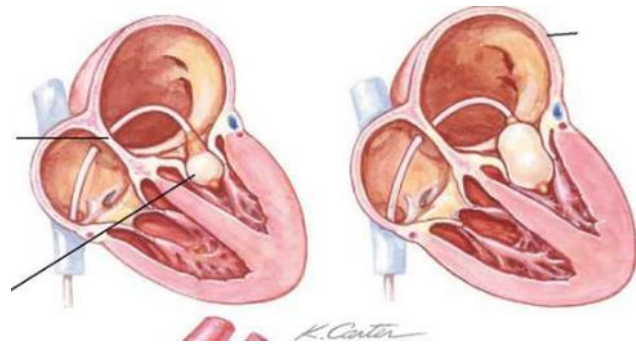
- atrieflimmer
- trombedannelse ve. atrium
- arterielle embolier
- endocarditt
- høyresvikt

Operasjonsindikasjon ved mitralstenose

- **observasjon** ved *lavgradig* stenose uten ledsagende symptomer (kontroll med ekko cor)
- Symptomer (dyspnø og redusert funksjonsnivå)
- Komplikasjoner av mitralstenose
- Betydelig redusert Mitral areal ($<1\text{cm}^2$)

Behandling:

- * perkutan kateterbasert mitral kommissurotomi
- * klaffekirurgi dersom kateterbasert valvuloplastikk ikke er mulig eller er kontraindisert
- * klaffereparasjon



Figur 21: Venøs, transseptal tilgang (hø. – ve. atrium).

Mitralinsuffisiens:**Etiologi og patologi:**

- * **Degenerativ mitralsykdom:** Mitralventilprolaps og ulike grader av myxomatøs klaffedegenerasjon hvorav den mest uttalte med overdimensjonert mengde vev i mitralseilene kalles «Barlows syndrom»).
- * **Kronisk ischemisk mitralsykdom:** Sekundært til hjerteinfarkt med venstre ventrikkel svikt med dilatasjon av mitralannulus og økt drag på chordaene (spesielt til bakre seil).
- * **Akutt iskemisk mitralsykdom:** Papillemuskeldysfunksjon eller ruptur.
- * **Infeksiøs endocarditt.**
- * **Revmatisk feber** (dilatert mitralannulus, fortykkede klaffeseil, cordaforlenging, prolaps).

Funn:

- * Holosystolisk bilyd, p.m. apex med utstråling mot axillen.
- * Evt. diastolisk bilyd p.g.a. stort fyllingsvolum til venstre ventrikkel fra ariet (cardiac output + regurgitasjonsvolum)
- * Evt. svikttegn ved lungeundersøkelse.
- * Evt. bilyd fra sekundær tricuspidalinsuffisiens.

Suppl. u.s.:

- * TØE for kartlegging av grad av lekkasje, men også mekanisme
- * Markert forstørret venstre atrium ved rtg. thorax, ved akutt insuffisiens. stuvning/lungeødem.
- * Normalt/evt. hypertrofi på EKG.
- * Atrieflimmer hyppig følgetilstand
- * Regurgitasjonsjet ved farge-Doppler.
- * Kontrastlekkasje fra venstre ventrikkel til atriet ved ventrikulografi, akutt insuffisiens. Høyt pulmonalt kiletrykk (d.v.s. høyt venstre atrietrykk).

Operasjonsindikasjon ved mitralinsuffisiens

Degenerativ mitralsykdom:

- Hos asymptomatiske/lite symptomer ved god ventrikkelfunksjon og når mitral reparasjon kan utføres med godt langtids resultat.
- Hos asymptomatisk/lite symptomer ved begynnende reduksjon av ventrikkelfunksjonen
- Hos symptomatiske pasienter med EF > 30%.

Kronisk iskemisk mitralsykdom:

- Ved stor mitralinsuffisiens og samtidig CABG og EF >30 %

Behandling:

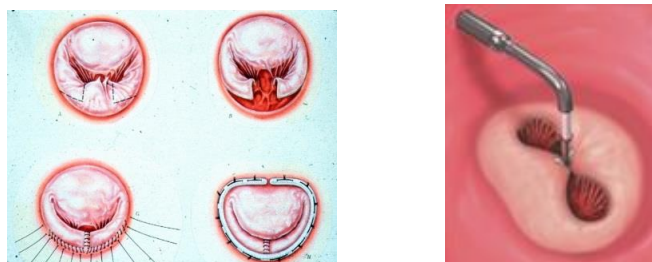Klafferekonstruksjon/-reparasjon er førstevalg, om mulig.

- Klaffeseil-prosedyre: Reseksjon og rekonstruksjon
- Chorda prosedyre: Neocordae mm.
- Mitral-annulus prosedyre: Ringprotese

- Ventilprotese: Mekanisk < 65 år ; biologisk > 65 år

- Evt. tricuspidal annuloplastikk/ring ved sekundær tricuspidal insuffisiens

- Kateterbasert Mitraclip er aktuelt ved høy operasjonsrisiko pga. komorbiditet og svært dårlig ventrikkelfunksjon (EF < 30 %)



Figur 22: Teknikker for mitralplastill (venstre) og kateterbasert MitraClip (høyre) med transseptal tilgang.

Pulmonal og tricuspidal-lidelser

Pulmonalklafflidelser finnes ofte som ledd i mer kompliserte medfødte hjertefeil med shunter, transposisjon av store kar o.s.v., som oppdages in utero, ved fødselen eller tidlig i barneårene. Dette er omtalt annet sted. Ved medfødt moderat til liten pulmonalstenose uten tilleggspatologi, kan dette oppdages først i voksen alder.

Isolert pulmonalstenose:

Etiologi:

- * Medfødt, sammenvoksning av 2 eller 3 ofte normalt utseende klaffeseil med sentral åpning.
- * Bakteriell endocarditt hos voksne; økt risiko ved medfødt lavgradig pulmonalklaffstenose og hos rusmiddelbrukere.
- * Infundibulær (subvalvulær) stenose som følge av valvulær stenose og hypertrofi av høyre ventrikkel.

Symptomer:

- * asymptomatisk ved lavgradig stenose
- * anstrengelsesdyspnø
- * anstrengelsesrelaterte brystmerter
- * endokarditt symptomer

Funn:

- * Systolisk bilyd, p.m. 2.-3. venstre i.c.r.
- * Tidlig systolisk ejeksjonsklikk.
- * Evt. venestuvning/hepatomegali/acites/declive ødemer.

Suppl. u.s.:

- * Fortykket, stenotisk pulmonalklaff og evt. høyre ventrikkelhypertrofi ved 2D-ekkokardiografi/TØE, høy hastighet gjennom pulmonalklaffen med farge-Doppler.
- * Poststenotisk dilatasjon av pulmonalarterien på rtg. thorax.
- * Markert P-takk på EKG, høye R-takker på mediale precordialavledninger.
- * Trykkgradient mellom høyre ventrikkel og pulmonalarterien, evt. dilatert høyre ventrikkel ved hjertekateterisering.

Behandling:

- valvulotomi/kommisurotomi av klaffen, evt. kombinert med reseksjon av hypertrofisk muskulatur subvalvulært
- ventilprotese (alltid biologisk)

Tricuspidalklaff-sykdom

Sykdom i tricuspidalklaffen sees som oftest sekundært til annen hjertepatologi, f.eks. som ledd i medfødte hjertefeil, sekundært i sykdomsforløpet ved mitralfeil alene, ved kombinert mitral- og aortafeil, ved ischemisk hjertesykdom og ved langvarig atrieflimmer med kardiomyopati. Ved trikuspidalinsuffisiens blir det en dilatasjon av høyre ventrikkel og høyre ventrikkel svikt av hjertet. Ofte forekommer samtidig pulmonal hypertensjon.

I det følgende omtales kort noen heller sjeldne tilstander som kan gi opphav til primær trikuspidal-sykdom.

Tricuspidalstenose**Etiologi:**

- * Forekommer nesten bare ved revmatisk hjertesykdom (oftest samtidig affeksjon av mitral- og/eller aortaklaff).

Funn:

- * Midtdiastolisk bilyd p.m. 2. venstre intercostalrom -nedre ve. sternalrand, økende i inspiriet
- * Venestuvning
- * Forstørret lever

Suppl. u.s.:

- * Stort hø. atrium ved rtg. thorax.
- * Tydelig P-takk på EKG.
- * Fortykkede klaffer ved TØE.
- * Diastolisk trykkgradient mellom hø. atrium og ventrikkel ved hjertekateterisering.

Behandling:

- Klaffeprotese (nesten alltid biologisk).
- Rekonstruksjon. er aktuelt hos yngre

Tricuspidalinsuffisiens**Etiologi:**

- * Sekundært til mitralsykdom og ved alvorlig venstresvikt ned høye pulmonaltrykk
- * Akutt klaffeendocarditt (sees oftest hos sprøytenarkomane).

- * Revmatisk hjertesykdom (også affeksjon av mitral- og/eller aortaklaff).
- * Karsinoid hjertesykdom pga. karsinoid tumor i GI-tractus med levermetastaser
- * Kardiomyopati pga kronisk atrieflimmer
- * Skade fra permanente pacemaker elektroder
- * Stumt thoraxtraume (cordaruptur).
- * Medfødt: Sekundært til pulmonalsykdom eller sjeldne tilstander

Funn:

- * Holosystolisk bilyd, øker ved inspirasjon.
- * Forstørret lever med systolisk venepulsasjon og ødemer/acites ved høyresvikt.

Suppl. u.s.: ved transtorakal ekkokardiografi

- * Forstørret hø. atrium på rtg. thorax.
- * Dilatert trikuspidalannulus
- * Restriktive klaffeseil
- * Evt. klaffeprolaps.
- * Systolisk regurgitasjonsjet til hø. atrium ved farge-Doppler.

Behandling:

- * Trikuspidalplastikk
- * Sutureannuloplastikk (For eksempel deVega plastikk).
- * Ringannuloplastikk (Trikuspidalring protese) – Ofte
- * Klaffeprotese (alltid biologisk)

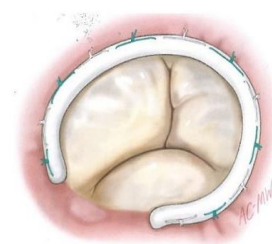


Figure 23: Trikuspidal ringannuloplastikk.

Aortakirurgi

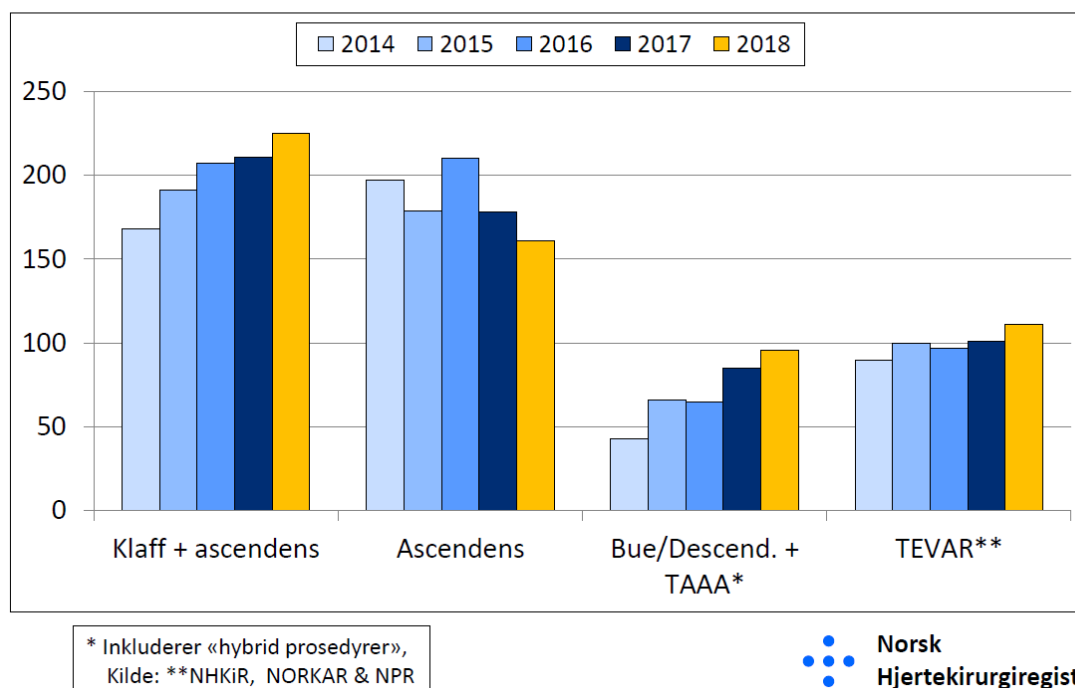
Aortasykdom i thorakale aorta dreier seg i hovedsak om enten aneurisme eller disseksjon.

Thorakal aortakirurgi har økt betydelig pga:

- Bedre diagnostikk (og tilfeldige funn): CT , Ultralyd , MR
- Bedre kirurgisk teknikk
- Bedre organproteksjon
- Bedre anestesi & intensivbehandling
- Bedre resultater

Behandling av Thorakal aortasykdom 2014-18

Åpen operasjon* / mini-invasiv aortaprosedyre



Figur 24: TAAA = thoraco-abdominalt aortaaneurisme; TEVAR = Thoracic Endovascular Aneurysm Repair.

Lokalisasjon av torakalt aortaaneurisme

a. ascendens	45 %
aortabuene	10 %
aorta descendens	35 %
thorakoabdominalt	10 %

En skiller mellom et ekte aneurisme og pseudoaneurisme. Et **ekte aneurisme** er en dilatasjon av aorta med strekning av alle vegglag i karet; et **pseudoaneurisme** utgjøres av deler av karveggen der aneurismeveggen dannes av ytre deler av karveggen (for eksempel etter mekanisk ruptur).

Torakalt aortaaneurisme

Etiologi:

- * Arteriosclerotisk aneurisme
 - * Medianekrose ved bindevevssykdom, for eksempel Marfans syndrom
 - * Kronisk aortadisseksjon med aneurisme-utvikling
 - * Komplikasjon etter traumatisk aortaruptur (typisk i første del av aorta descendens)
 - * Aortitt (sjelden)
-
- * Syfilitisk.
 - * Reumatoid artritt.
 - * Bechterew.
 - * Reiters sykdom.

Symptomer:

Aneurysme: Vanligvis ingen før aneurysme diameteren er så stor at det tilkommer smerter, aortainsuffisiens med hjertesvikt, trykksymptomer fra omliggende organer og strukturer, eller i værste fall ruptur med blødning i thorax. Smerter kan være symptom på truende ruptur og kan være raskt innsettende smerter sentralt i brystet eller i rygg og thoraxvegg, avhengig av lokalisasjon av aneurismet.

Diagnosen fremkommer ofte tilfeldig i forbindelse med CT eller MR thorax tatt av andre årsaker. En breddeforøket aortaskygge ved en rutine rgt. thorax kan også gi mistanke og må da ledsages av en CT aorta.

Akutt aortadisseksjon: Typiske symptomer her er akutt oppståtte smerter i brystet evt. med utstråling til nakke og rygg og kan derved misoppfattes som akutt hjerteinfarkt. I verste fall kan debut av symptomer være tegn på ruptur av aorta ascendens med hemopericard eller av aorta descendens med sirkulasjonssjokk eller symptomer pga. malperfusjon til indre organer. Dette kan variere fra nevrologisk utfall med hjerneslag og parese i underekstremiteter til mavesmerter og smerter i underekstremitetene pga. okklusjon av kar.

Suppl. u.s.:

- * CT aorta og halskar med kontrast (helst EKG-triggeret CT).
- * Ekkokardiografi transtorakalt (evt. også transoesofageal ekko)

Ubehandlet vil aneurismet kunne rumpere eller medføre aortadisseksjon, ofte med plutselig død som følge. Rupturfaren er avhengig av diameter og veksthastigheten. Vanligvis regnes denne faren å oppstå med en diameter over 5,5 cm i ascendens og 6 cm i descendens.

Operasjonsindikasjon ved aneurisme i aorta ascendens:

- diameter \geq 5,5 cm ved normal, tricuspid aortaklaff
- diameter \geq 5,0 cm ved samtidig bicuspid aortaklaff
- diameter \geq 4,5 cm ved samtidig Marfan syndrom
- diameter \geq 4,5 cm ved samtidig annen type hjertekirurgi

Behandling:

Ved de fleste åpne aortakirurgiske prosedyrer i thorakale aorta må en bruke hjerte-lungemaskin. Ved implantasjon av aortastentgraft unngår en dette.

Aorta ascendens aneurisme:

Operasjonsmetode velges første og fremst etter beliggenhet av aneurismet og om aortaroten eller aortabuen er affisert. Alder, komorbiditet og behov for samtidige hjerteprosedyrer har også betydning.

Operasjonsmetoder:

- * Innsynging av suprakoronart rørgraft: Den hyppigst brukte
- * Kompositt-graft med klaffebærende protese (mekanisk eller biologisk): Ved samtidig sykdom i aortaroten og aortaklaffen
- * Aortaklaffeplastikk (David- eller Yacoub plastikk): Spesielt hos yngre med aortarot-aneurysme og brukes i dag som standard ved Marfan syndrom.

Aortabue-aneurisme:

Når aneurismet affiserer aortabuen må operasjon utføres med åpen aortabue, dvs. uten bruk av aortatang. Dette kan utføres med hjerte/lungemaskin og nedkjøling av pasienten (hypotermi 18-23 °C. Det er særdeles viktig å ha en strategi for å bevare hjerne-vevet ved slike operasjoner. En kan lykkes med dette ved hypotermi $< 20^{\circ}\text{C}$ i maksimalt 30 minutter. Ved lengre varighet eller ved temperatur $>20^{\circ}\text{C}$ må en anvende selektiv sirkulasjon til hjernen via a. carotis enten ene side eller begge sider. Det er flere

alternativer å gjøre dette på. Selve aortakirurgien gjøres med aortabue protese enten i form av utbytting av deler av aortabuen (hemiarch) eller hele aortabuen (total arch).

Aorta descendens aneurisme:

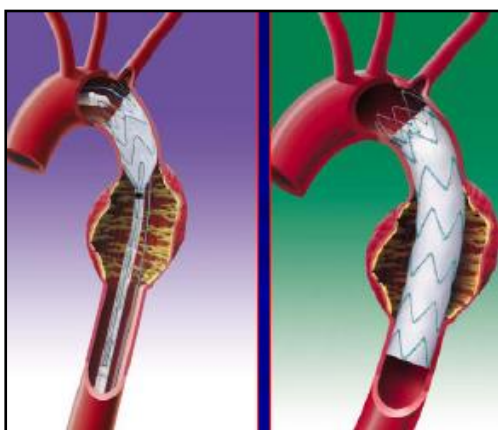
Reseksjon med innsettelse av dacron rørgraft. Bruker hjerte-lungemaskin («Venstre bypass sirkulasjon») for å sirkulere ryggmarg og underkroppen/ekstremiteter. Ved operasjon av nedre halvdel av aorta descendens tilsiktes samtidig implantasjon av intercostal-arterier inn rørgraftet for å bevare blodforsyning til medulla spinalis og derved motvirke ryggmarskade (lammelse).

Thoracoabdominalt aortaaneurisme:

Utføres via sammenhengende torakotomi og laparotomi, fortrinnsvis med i tillegg implantasjon av nyrearterier og ssåkalt retroperitoneal tilgang på venstre side. Må da spalte kostalbuen og diafragma på venstre side. Bruker hjerte-lungemaskin ved utbredte aneurismer («venstre bypass sirkulasjon»). Tilsikter ved behov reimplantasjon både av spinalarterier, nyrearterier og abdominalarterier i tillegg til tilkobling mot distale del av aorta og årene til underekstremitene.

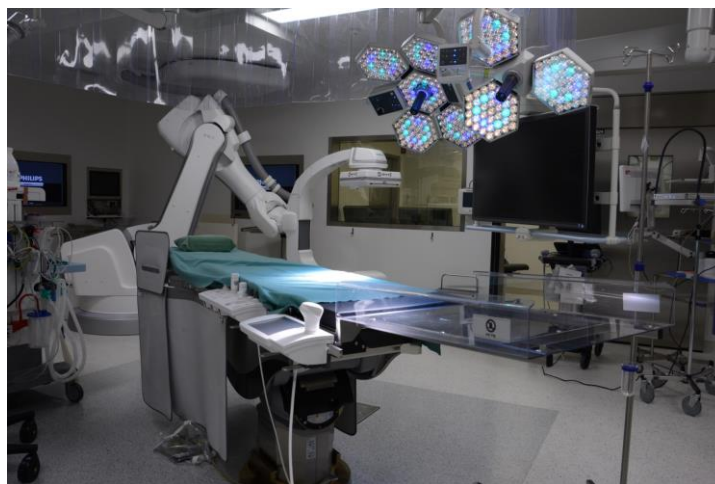Thoracic EndoVascular Aortic Repair (TEVAR):

Der hvor det er mulig velger en endovaskulære kateterbaserte stentgraft implantasjon både ved ekte torakale aortaaneurismer og ved akutte type B-disseksjoner i torakale



Figur 25: Aorta stentgraft for aneurisme i aorta ascendens.

aorta. Dette utføres via lyskearterie og prosedyren gjøres på hybrid operasjonsstue med mulighet for både åpen kirurgi og endovaskulær, kateterbasert prosedyre med bruk av gjennomlysning. Slike operasjoner gjøres i samarbeid mellom kirurg og intervensjons-radiolog. Fordel med slike operasjoner er mindre traume og raskere mobilisering for pasienten, men ulempe er høye utstyrskostnader.



Figur 26: Hybrid operasjonsstue, Toraskirurgisk Senter, Haukeland Universitetssykehus.

Komplikasjoner ved torakal aortakirurgi:

- * Det er generelt høyere komplikasjonsrisiko ved åpen torakal aortakirurgi enn for de fleste andre hjerte-kar operasjoner. Dette inkluderer også risiko for postoperativ mortalitet innen 30 dager. Dette er særlig pga. komorbidity hos pasienten, sykdommens kompleksitet og prosedyrenes vanskelighetsgrad.
- * Paraplegi p.g.a. ischemi i medulla spinalis under aortaavklemning ved kirurgi på aorta descendens er den mest fryktede komplikasjonen, men kan av og til ikke unngås (2 - 25 %). Hensiktsmessig strategi med bruk av hjerte-lungemaskin, reimplantasjon av spinalarterier, opprettholde relativt høyt blodtrykk under og etter kirurgi og måling av spinalvæske trykk og drenering av denne i 2-3 dager postoperativt utføres ved visse prosedyrer for å motvirke ryggmargsskade og parese.
- * Nyresvikt: Dette er en hyppig komplikasjon som vanligvis er forbigående.
- * Ischemi i GI-tractus, evt. med tarmgangren kan oppstå ved torakoabdominal aortakirurgi.
- * Respirasjonsproblemer, postoperative blødninger, hjerneslag og hjerteinfarkt er andre komplikasjoner er tidvis ser ved omfattende torakal aortakirurgi.

Aorta disseksjon

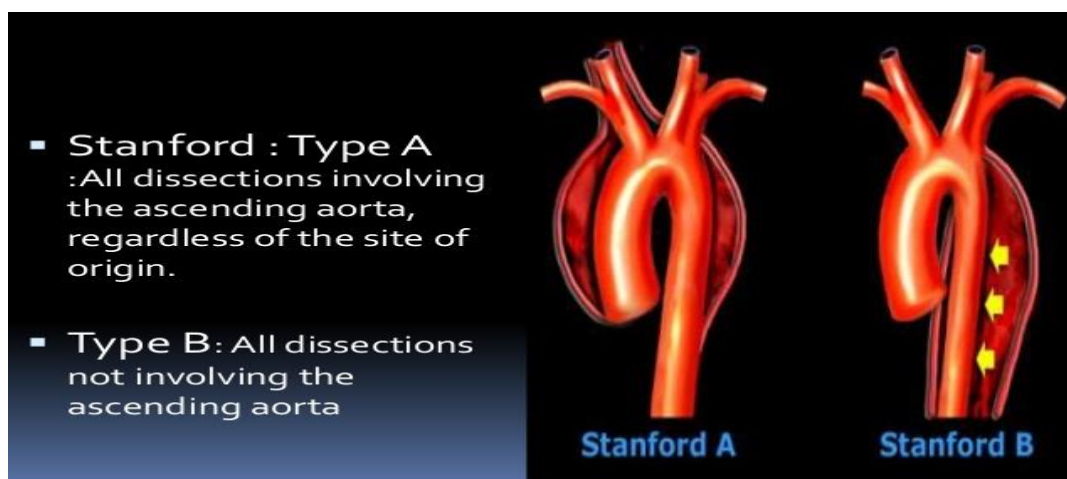
Definisjon:

Blod fra aortalumen trenger gjennom en intimarift («entry») og dissekerer seg mellom indre og ytre lag av media i karet. Det dannes derved et falskt lumen som presser det sanne lumen sammen. Perforering lenger distalt (“reentry”) kan derved gi to blodførende kanaler, mens det oppstår trombosering i det falske lumen dersom det ikke er «reentry» eller om blodstrømmen i det falske lumen er langsom.

Arterier som avgår fra aorta kan okkluderes, kan perfunderes via den ekte eller falske kanalen eller være uaffisert. Dette kan gi opphav alvorlige komplikasjoner og tilleggs symptomer og funn avhengig av hvilke arterier som affiseres. I det videre forløpet vil ofte en kronisk dilatasjon av det falske lumen med utvikling av et disseksjonsaneurisme oppstå.

Det er 2 hovedtyper av akutt aortadisseksjon. I henhold til Stanford-klassifikasjonen kalles de type A og type B:

Type A disseksjon	Intimarift i aorta ascendens med disseksjon i ascendens, eventuelt også aortabue, descendens og abdominalaorta
Type B disseksjon	Intimarift i aorta descendens etter avgangen av arteria subclavia venstre side med disseksjon videre distalt i thoracalaorta alene eller også nedover i abdominalaorta



Figur 27: Type A-disseksjon affiserer aorta ascendens og buen, Type B-disseksjon starter etter avgangen av a. subclavia sin. Begge typer kan affisere videre distalt .

Etiologi:

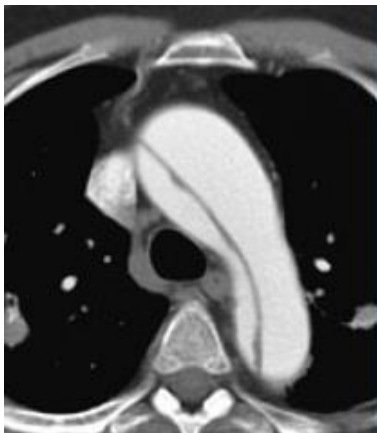
- * Intimarift i en aorta tilsynelatende normal for alderen eller dilatert, ofte assosiert med hypertensjon.
- * Marfans syndrom
- * Cystisk medianekrose, ofte assosiert med bicuspid aortaklaff
- * Arteriosklerose, assosiert med ulcererende plaque.
- * Traume, assosiert med aortaruptur i proksimale aorta descendens
- * Kanyleringsskade på aorta ascendens ved hjertekirurgi (sjelden).

Symptomer:

- * Plutselig innsettende sterke smerter retrosternalt og nedover i ryggen
- * Prekordiale smerter med utstråling til arm og hals (DD: angina/infarkt).
- * Synkope, apoplexi, ischemi i over/underex., paraplegi, tarmischemi/-nekrose, oliguri/anuri ved evt. affeksjon av arterieforsyning til forskjellige organer.

Funn (oftest pga, iskemi)

- * Smertepåvirket.
- * Svekket eller opphevet puls til hode/ekstremiteter (carotis, axillaris el. femoralis).
- * Akutte nevrologi: Cerebral påvirkning, hemiparese, paraplegi.
- * Abdominale smerter
- * Akutt nyresvikt: Oliguri/anuri

Suppl. u.s.:

Figur 28: Disseksjonsmembran fra a. ascendens, gjennom buen mot aorta descendens.

Breddeforøket mediastinum på rtg. thorax, evt. pleuravæske. kan gi mistanke.

CT-thorax eller helst **total-aorta med halskar med kontrast**. Dette er «gull-standarden». Hvis mulig gjøres dette EKG-trigget for å utelukke artefakter.

Transtorakal ekkokardiografi er viktig å påvise rift i aorta ascendens som ofte vil medføre en akutt aortainsuffisiens og hemopericard. Begge kan lett sees med ekkokardiografi. TØE vil ha høyere sensitivitet og spesifisitet.

Behandling:

Type A:

ØHj-operasjon. Dacron rørgraft for å fjerne området der intimarupturen er lokalisert. Det gjøres operasjon med åpen aorta mot buen for å kunne samle disseksjonslagene som oftest løper videre gjennom aortabuen. Derved kreves at operasjonen gjøres med sirkulasjonsstillstand med dyp hypotermi og/eller samtidig selektiv sirkulasjon av de store halskarne for å beskytte hjernen. Hovedmålet er å forhindre hjertetamponade eller disseksjon inn i koronararteriene, som begge kan gi akutt død.

Disseksjonen går ofte gjennom både aortabuen og videre nedover i torakoabdominale aorta. Dette vil nesten alltid bestå selv om pasienten opereres med rørgraft i aorta ascendens. Det vil si at man i slike tilfelle konverterer en type A-disseksjon til en type B-disseksjon.

Type B:

1. Medikamentell behandling for å normalisere/senke blodtrykk. I starten observasjon i overvåkingsavdeling.
2. Endovaskulær operasjon med innsetting av aorta stentgraft via lyske (TEVAR). Dette gjøres ved tegn på komplikasjon til disseksjonen med truende ruptur/ruptur eller ved tegn på iskemi (smerter, økende mengde pleuravæske, medulla skade med paralyse, buksmerter, nyresvikt (også subklinisk med økt kreatinin/reduert GFR) eller iskemi i underekstremitet.

Intramuralt aorta-haematom

Dette er betegnelse på en lokalisert disseksjon med blødning i aortaveggen sekundært til intimarift, ved blødning fra vasa vasorum, perforasjon fra et arteriosklerotisk plaque eller som første stadium i en traumatisk aortaskade.

Lokalisasjon

Alle deler av aorta

Diagnose

CT. Ekkokardiografi. **Behandling**

Som ved disseksjon - avhengig av lokalisasjon. Hos eldre kan en observere og behandle konservativt dersom det ikke utvikler seg nevneverdig.

Traumatisk aortaruptur

Skademekanisme:

Ruptur av hele/deler av aortaveggen som følge av voldsom decelerasjon av kroppen der en relativt løse/ikke-fikserte del av aorta slynges forover relativt til mer fikserte deler (fall fra store høyder og bilkollisjon).

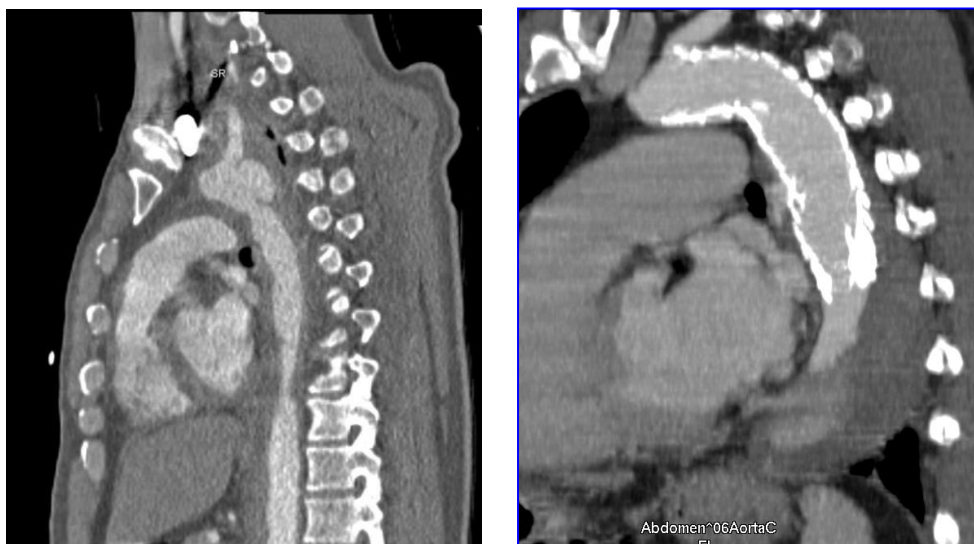Lokalisasjon:

- * Hyppigst **proksimalt i aorta** (vanligvis umiddelbart dødelig).
- * Aorta **descendens** mellom venstre a. subclavia og lig. arteriosum, dvs «isthmus aortae».

Suppl. u.s.:

- * Rtg. thorax: Diffust, breddeforøket mediastinum, venstresidig fortetning
- * CT thorax med kontrast: Diagnostisk for aortaruptur.
- * Transøsofageal ekkocardiografi: Diagnostisk for aortaruptur, men **CT er «gullstandarden».**

ØHj-operasjon med aorta stentgraft er i dag standard behandling for ruptur i aorta descendens. Ved åpen kirurgi med dacron rørgraft bør det brukes kardiopulmonal bypass sirkulasjon for å redusere faren for medullaskade og lammelse.



Figur 29: Traumatisk aortaruptur i aorta descendens (til venstre) behandlet med aorta stentgraft (til høyre) (kilde: Eget materiale).

Kirurgi ved traumatisk ruptur av aorta ascendens er nesten aldri aktuelt pga dødelig utgang på skadestedet.

En del pasienter med traumatisk aortaruptur i aorta descendens har multitraume og det er ikke alltid en ønsker å operere umiddelbart etter innleggelse p.g.a. andre alvorlige skader. Pasienter som kommer på sykehus i live har uten kirurgisk behandling naturlig nok en høy dødelighet i de første timene og dagene etter skaden. Ved isolert aortaruptur kan tidlig diagnose og stentgraft operasjon derfor være livreddende. I kombinasjon med multitraume kan intracerebrale og andre diffuse blødninger likevel kreve en ekspektativ holdning. Tidlig diagnose (eller berettiget mistanke om tilstanden) er likevel viktig for å etablere en trykkrestriktiv behandling. Ved å holde det arterielle blodtrykk på et lavt, men likevel adekvat nivå, kan en partiell ruptursituasjon bibeholdes inntil de andre blødningsfoci er brakt under kontroll. Etter for eksempel 3-7 dager kan så en semi-elektiv operasjon for aortaruptur utføres med rimelig lav risiko, selv ved store multitraumer.

Postoperativ overvåking og behandling etter hjerteoperasjoner

Under operasjonen legges det rutinemessig inn to til tre grove thorax-dren til mediastinum/evt. plaura og temporære ventrikulære og evt. atrielle pacemaker Elektroder for blødnings- og rytmeovervåking og kontroll. Etter en hjerteoperasjon må pasienten overvåkes nøye av spesialutdannet personale. En periode med forbigående nedsatt pumpefunksjon (*myocardial stunning*) er vanlig. I denne fasen må hjerterytme, sirkulatoriske trykk, og de viktigste organfunksjoner monitoreres omhyggelig for å kunne forebygge og eventuelt behandle komplikasjoner på et tidlig tidspunkt. I motsetning til forholdene etter de fleste andre kirurgiske inngrep reverseres ikke den generelle anestesi på operasjonsstuen. Pasienten forblir respiratorstøttet i noen timer inntil den kardiale funksjon ansees tilfredsstillende, blødningsproblemer knyttet til heparinisering er avklart og de viktigste organfunksjoner reetablert. Ved de fleste prosedyrer kan pasienten vekkes og extuberes etter 2-6 timer.

Postoperative komplikasjoner

Blødning

Heparinisering, trombocyttdestruksjon pga. extracorporeal sirkulasjon og andre forstyrrelser av hemostasen kombinert med hjertets følsomhet for kompresjon fra hematomer gjør at postoperativ blødning må overvåkes nøyaktig. Ved større blødning på drenene eller mistanke om retensjon av blod rundt hjertet må 2-4 % av operasjonspasientene re-eksplorerer med evakuering av blod og fornyet hemostase.

Cerebrale skader

Ved hjerteoperasjoner kan man forvente at ca. 5% av pasientene får cerebrale skader, som regel med forbigående symptomer. I halvparten av tilfellene er det focale skader som skyldes embolier (kalk fra klaffer eller aortavegg, koagulasjonsprodukter eller gass). I de øvrige tilfelle finnes diffuse skader som gir midlertidig reduksjon av nærhukommelse, konsentrasjons- eller lesevansker.

Tidligere apopleksi, høy alder, hypertoni, aorta og carotis-arteriosklerose øker risikoen disse komplikasjoner. Hos pasienter over 70 år gjøres derfor rutinemessig CT thorax før operasjonen, særlig med tanke på å unngå mulige kalkembolier ved nødvendig bruk av aorta-avklemming under hjerte-lungemaskinkjøringen, samt vurdere stenoser i halskar.

Nyreskade

Forbigående redusert nyrefunksjon er relativt vanlig. Dialyse er sjelden påkrevet, unntatt hos pasienter med preoperativ nyresvikt.

Lungekomplikasjoner

Under tilkoplingen til hjertelungemaskin vil det uvegerlig oppstå interstitielt ødem i alle organer (pga hemodilusjon og ikke-pulsatil blodstrøm). Lungene er særlig utsatt. I tillegg vil komplement og interleukin aktivering lede til endotel- og membranskade i lungene. Med god preoperativ lungefunksjon og kortvarig operasjon er disse effektene små, men leder til behov for oksygen på nesekateter et par dager og redusert lungekapasitet i noen få uker. Ved lungesykdom før operasjonen (KOLS – stuvningssvikt – pneumoni) eller meget langvarige operasjoner kan man få alvorligere komplikasjoner, som ofte leder til behov for respirator. Ved respirasjonsymptomer eller alder over 70 år er derfor preoperativ lungefunksjonsundersøkelse obligatorisk. Ved reduksjon av vitalkasitet og FEV₁ til under 50% har åpen hjertekirurgi betydelig forhøyet risiko, og gjøres bare unntaksvis.

Rytmeforstyrrelser

Ischemisk og mekanisk skade er hovedårsakene til en rekke arytmier som kan sees etter hjertekirurgi. Hyppigst er forbigående supraventrikulære tachyarytmier (hos ca. 30 %) og forskjellige former for blokk. Kontinuerlig monitorering av hjerterytme, implanterte temporære pacemaker elektroder og opprettholdelse av s-K⁺ (> 4 mmol/l) er de viktigste forholdsregler.

Pumpesvikt

Effekten på myocard av en hjerteoperasjon er tosidig. På den ene siden får myokard en bedret situasjon gjennom avlastning, bedret blodtilførsel eller mindre volumbelastning på grunn av den korreksjon som er utført. På den annen side vil anestesi, ischemi og mekanisk skade redusere myocards funksjon. Særlig hvis hjertet var i en kritisk situasjon før operasjonen, eller varig skadet, vil det kunne oppstå en kritisk fase før de positive effekter av inngrepet overveier de negative. For å rette opp denne situasjonen har man en rekke virkemidler:

Farmakologisk stimulering

Katecholaminer i infusjon er det hyppigste tiltak. Reduksjon av afterload med nitro-drypp blir også brukt om pasientens blodtrykk tillater det. Gjennom måling av

minuttvolum og perifer motstand kan man titrere en gunstig effekt gjennom valg av medikamenter og dose.

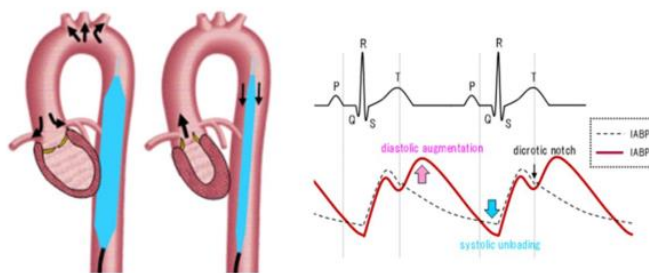
Mekanisk sirkulasjonsstøtte

Til tross for optimal medisinsk behandling er sykkeligheten og dødeligheten hos pasienter med hjertesvikt høy, og hos noen av pasientene vil det derfor være aktuelt å understøtte sirkulasjonen mekanisk. Forskjellige device har blitt utviklet for dette, i påvente av at hjertet skal komme seg.

Aortaballongpumpe (IABP)

Via arterie i lysken kan et ballongkateter plasseres øverst i aorta descendens.

Synkronisert med EKG blir ballongen deflatert før aortaklaffen åpner seg og inflatert



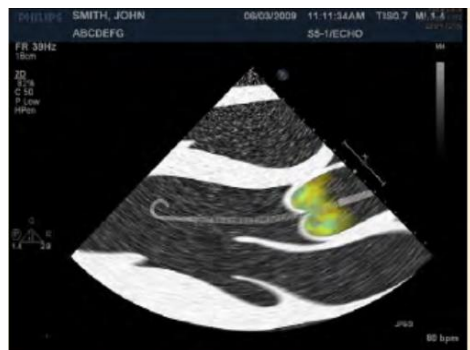
Figur 30: Aortaballongpumpe i øvre del av aorta descendens via lyskearterie.

like etter at klaffen er lukket. Effekten er en avlastning for hjertet i systolen (reduert afterload) og mindre energikrav, høyere diastolisk aortatrykk (bedre coronarperfusjon og høyere middeltrykk). I tillegg til en gunstigere energetisk

situasjon for myocard oppnåes en netto økning i minuttvolum, ofte over 1 l/min.

Impella® hjertepumpe

Dette er en kateterbasert, miniatyrisert Pumpe som legges i venstre ventrikkel med perkutan teknikk, vanligvis via arterien i lysken. Blod fra venstre ventrikkel forflyttes



Figur 31: Kateterbasert Impella® Pumpe i venstre ventrikkel gjennom aortaklaffen.

gjennom kateteret til aorta ascendens over klaffenivå, avlaster hjertet og øker cardiac output. Maksimal pumpekapasitet for perkutan instrumentering er 3,5-4,2 l/min, for kirurgisk (via kar-graft i lysken) opptil 5 l/min. Det er også utviklet en tilsvarende kateterpumpe for avlastning av høyre ventrikkel som legges inn til a. pulmonalis via lyskevene, gjennom høyre

atrium og ventrikkel og forflytter blod fra høyre ventrikkel til pulmonalarterien.

ECMO (Extracorporeal Membrane Oxygenation)

Dette er utstyr som i prinsippet er en miniaturisert hjerte-lungemaskin og som kan



Figur 32: ECMO-maskin (Heartmate®) Kateterbasert Impella® pumpe i venstre ventrikkel gjennom aortaklaffen.

erstatte både hjerte- og lungefunksjonen ved total eller svært alvorlig lungesvikt og/eller sirkulasjonskollaps. Utstyret består av en osygenator, en sentrifugalpumpe, spesialkanyler og slangesystem med heparin-coating som reduserer behovet for heparinisering

sammenlignet med den tradisjonelle hjerte-lungemaskinen. Likevel skades blodelementene og så vel hemolyse, blødning, trombose og infeksjon er komplikasjoner som setter grenser for varigheten av behandlingen. Pasienten kan ligge med ECMO-støtte i opp til 3-4 uker. Ved isolert lungesvikt kan en anlegge veno-venøs ECMO der veneblod hentes fra kateter i lysken, oksygeneres og sette inn nær høyre atrium. Dette gir delvis oksygenert blod også i lungekretsløpet. Ved sirkulasjonssvikt og kombinert hjerte-lungesvikt benyttes veno-arteriell ECMO der det oksygenerte blodet leveres sentralt i aorta via kateter i lysken eller mer direkte i thoracalaorta. Indikasjonen for disse tiltakene er derfor livstruende hjertesvikt (og sirkulasjonsstans) der en med en viss grad av sikkerhet kan forvente bedring i løpet av behandlingsperioden eller for å kunne vinne tid med tanke på videre evaluering og behandling.

Pasienten er transporterbar under pågående ECMO-behandling. Utstyret er utstyrt med varmeveksler for det sirkulerende blodet og brukes også ved oppvarming av pasienter som innlegges med aksidentell hypotermi og med ustabil sirkulasjon/sirkulasjonsstans.

Ved lengre varighet må andre tiltak anvendes (se kapittelet om Transplantasjon).

Ventricular Assist Device (VAD)

Dette er pumpesystemer som er utviklet for å kunne understøtte eller erstatte en sviktende ventrikkelfunksjon over lengre tid, både midlertidig i påvente av transplantasjon og som «endelig» behandling. Det er utviklet slikt utstyr både for venstre, for høyre og for begge ventrikler; henholdsvis LVAD, RVAD og BiVAD. Den mest «ekstreme» varianten er det mekanisk hjertet (*Total Artificial Heart*) som også inkluderer hjerteklaffer. Felles for alle disse systemene er at selve pumpesystemet opereres inn i thorax-hulen og kobles opp mot hjertet eller store kar. Energiforsyningen skjer via kabel gjennom huden til eksterne batterier som pasienten må bringe med seg.

Det er også utviklet utstyr der batteriet kan opereres inn og lades med induksjon fra utsiden.

Transplantasjon

Hjertetransplantasjon

Siden den første hjertetransplantasjon i 1968 har denne behandlingsform gjennomgått flere stadier. Etter de første 5 år med gjennomgående nedslående langtidsresultater lyktes det Shumway og hans team i San Francisco å systematisere operasjon, etterbehandling og kontroll, særlig med cytologi ved hjertebiopsi, slik at langtidsresultatene etter hvert ble akseptable. Etter innføring av Cyclosporin har resultatene blitt ytterligere forbedret og behandlingsformen har spredd seg til alle vestlige land, dog med en viss sentralisering.

Teknikken forutsetter en hjernedød giver med et godt fungerende hjerte, som kan uthentes etter cardioplegi og nedkjøling, og reimplanteres etter få timers (helst under to) kald ischemi. Ved den isotope transplantsjonsteknikk sutureres giverhertet mot resipient ved en atriesutur og sutur av aorta og av arteria pulmonalis, dog slik at donorhertet beholder sin sinusknute intakt.

Ved tilfredsstillende donorhjerne med adekvat størrelsesforhold og uten stor grad av hjertesvikt hos mottager, er primærmortaliteten meget lav. Gjennomgående er 5 års overlevelse ca 85 % hos voksne, lavere hos barn.

Indikasjonen er gjennomgående forventet levetid mindre enn et halvt år ved annen behandling. Begrensingen er tilbud av donorhjerter. AB0 blodforlikelighet er et absolutt krav. HLA antistoff kartlegging utføres, men har mest prognostisk betydning.

Pasientene behandles med en kombinasjon av steroider, cytostatiske immunosuppressive medikamenter (hvorav Cyclosporin) og antithymocytserum. Regelmessig og ved mistanke om forkastingsreaksjon utføres transvenøs hjertebiopsi. Profylaktisk antibiotika og rask reaksjon på infeksjon er obligat. Doseringen balanseres mellom truende forkastning/infeksjon og bivirkninger av medikamentene

I Norge utføres 30 - 40 hjertetransplantasjoner i året, og behandlingen er sentralisert til Rikshospitalet.

Lungetransplantasjon

Ensidig lunge-transplantasjon utføres vanligvis ved bruk av hjerte/lungemaskin, selv om det ikke er strengt nødvendig. Tendensen går i retning av enkelt-lunge transplantasjon, eventuelt dobbeltsidig i to seanser. Resultatene er rimelig gode, men donor tilgangen er ennå mer begrenset enn for hjerte.

Hjerte-lungetransplantasjon

Ved medfødte hjertefeil som har resultert i Eisenmenger-utvikling eller ved primær pulmonal hypertoni med utviklet cor pulmonale må både hjertet og lunger utskiftes. Også tilstander som krever dobbeltsidig lungetransplantasjon kan behandles tilsvarende selv om hjertet er normalt fungerende. Resultatene er betydelig dårligere enn for hjertetransplantasjon, både for primær og sen-overlevelse

Xeno-transplantasjon

Transplantasjon av organer fra andre arter utløser en sterk komplementaktiveringsreaksjon i tillegg til antistoffdannelse og alle slike forsøk har hittil vært mislykket. Ved genmanipulering kan stimulus for komplementreaksjonen fjernes eller sterkt svekkes. I nær fremtid vil forsøk bli i gang med transgene griser som givere. Genmanipulering som reduserer antistoff-reaksjoner er teoretisk mulig, men er svært langt fra praktisk realisering.

Generell thoraxkirurgi

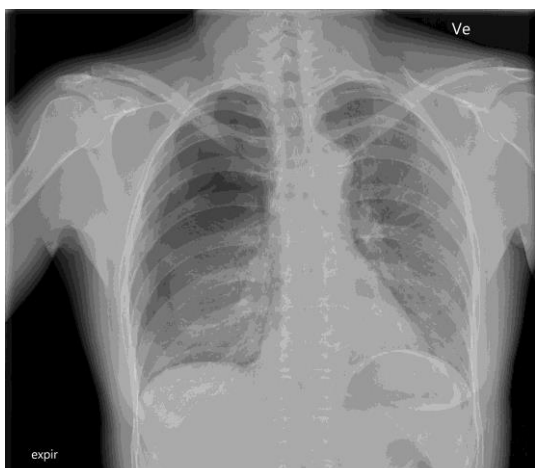
Med begrepet generell thoraxkirurgi menes som regel all thoraxkirurgi utenom hjertekirurgi og kirurgi på thoracalaorta. I denne sammenheng skal vi imidlertid omtale generelle problemstillinger for kirurgiske lidelser i thoraxorganene.

Sykdommer i pleura

I følgende beskrives de vanligste sykdommene i pleura som oftest kan behandles med enkel thoraxdrenasje

Pneumothorax

Ved pneumothorax er der en luftkappe mellom plaura parietale og plaura vicereale. Ved en åpen pneumothorax er der en forbindelse utad gjennom en perforasjon eller defekt i brystveggen. Vanligvis foreligger det lukket pneumothorax som følge av en lungeskade



Figur 33: Pneumothorax høyre side (tips-identifiser mediale scapulakant begge sider), med luftkappe og manglende kartegninger.

og påfølgende luftlekkasje. Pneumothorax kan også oppstå spontant uten forutgående skade. Da har pasienten vanligvis en luftblære eller blemme som det har gått hull på, for eks. ved hosting. Er luftlekkasjen stor kan total kollaps av lungene forekomme. Symptomene ved ensidig pneumothorax kan være forbausende små, avhengig av lungekapasiteten. Ved trykkpneumothorax vil symptomene derimot kunne bli dramatiske; svær dyspnø med utspilt thorax, cyanose og halsvenestuvning. Ved denne

tilstand er der en ventilmekanisme som slipper luft inn i pleura, men ikke ut igjen.

En pneumothorax uten stadig tilførsel av luft vil resorberes. Ved vedvarende lekkasje må et sugesystem, thorax drenasje, etableres. Ved trykkpneumothorax vil livreddende behandling kunne være påkrevet i form av omgjøring til en åpen pneumothorax (innsetting av grov kanyle gjennom brystveggen). Innsetting av en kunstig ventil i brystveggen (Heimlich-ventil) kan skje percutant og kan anvendes ved "kronisk" pneumothorax.

Hematothorax

Ved blødning fra brystveggen, lungeparenchym eller større kar vil en ansamling av blod i pleura kunne komprimere lungen. Oftest oppstår det ikke dyspnø før væskeansamlingen utgjør 1-2 liter. Ved akutt blødning vil derfor sjokksymptomer oppstå før dyspnø. Ved betydelig blødning vil drenasje av thorax være nødvendig for å avlaste lungen. Drenasje gir også oversikt over blødningsmengde og om den vedvarer, og slik fungere som indikator for et eventuelt behov for videre kirurgi.

Empyem

Inflammatoriske prosesser i lunge, pleura eller subdiaphragmatisk leder lett til exudat i pleura. Ved bakterielle infeksjoner som årsak til inflammasjonen kan exudatet bli infisert og eventuelt purulent. Større mengder exudat eller puss krever drenasje. Etter noen dagers varighet kan fibrinutfellinger lede til multiple avkapslede pussrom og enten åpen revisjon gjennom en liten thoracotomiåpning eller thorakoskopisk (kikkehullsteknikk) rengjøring kan bli aktuelt (fibrinolytisk behandling kan også være aktuell). Ved utbredte empyem kan full thoracotomi med rengjøring av lunge og pleura bli nødvendig (decorticasjon, dvs. eksidering av det tykke inflammatoriske pleura som hindrer ekspansjon av lungen).

Hemopericard og hjertetamponade

En akutt ansamling av bare 50 -100 ml væske eller blod i pericard vil lede til betydelige symptomer, kretsløpssvikt, cyanose og halsvenestuvning (hjetetamponade). I sykehus vil perikardtapping gjøres ultralydveiledet. Akutt dekompresjon i form av pericardpunksjon vil kunne være livreddende.

Hydro-/chylothorax

Stuvningsvæske eller exudat fra lungene og redusert lymfedrenasje kan også føre til kompresjon av lungen. Dersom grunntilstanden bedres, er sjansen for spontanresorpsjon stor. Ved skade av ductus thoracicus eller grener av denne, kan en betydelig ansamling av chylus oppstå. Dette er en sjelden tilstand ellers, men kan oppstå som komplikasjon etter lungekirurgi. Ved chyluslekkasje kan operativ lukking av ductus thoracicus være nødvendig. Indikasjonene for tapping eller dreninnleggelse er avhengig av graden av respirasjonspåvirkning.

Prosedyrer

Pleurapunksjon

Ved en mindre pneumothorax eller hydrothorax kan man punktere pleura med grov kanyle og sprøyte med treveiskran for å aspirere luft eller væske. Ved pneumothorax punkteres i overkant av 3 ribbe i medioclavicular-linjen – ved hydrothorax gjerne i 8 igr under scapularspissen. Det anesteseres først med tynn kanyle, dernest med litt lokalanestesi i sprøyten påsettes en grov kanyle som stikkes inn med lett trykk på sprøyten. I det pleura nåes glir væsken lett inn. Ved større pneumothorax eller hemothorax legges det inn et dren.

Thoraxdrenasje

Innleggelse av thoraxdren er det aller vanligste prosedyre innen generell thoraxkirurgi. Ved blødninger og eller ved punktert lunge med påfølgende pneumothorax, enten de er spontane eller traumatisk betinget anvendes drenasje av thorax. Etter operasjon på lunge/i thoraxhulen etableres det negative trykket mellom pleura parietale og pleura viscerales. Pga. de negative trykkforhold i thorax stilles spesielle krav til denne drenasje. Drenasje etter hevertprinsippet kan være adekvat, men må sikres med vannlås for å forhindre at spontan inspirasjon bryter heverten og leder luft inn i thorax. Et gradert sug med et undertrykk svarende til 8 - 20 cm vannsøyde er å anbefale. For å sikre konstant sug ved stadig væskedrenasje bør vannlåsen være atskilt fra oppsamlingskammeret. Dette finnes i trekammer sugesystemet som kan etableres med tre flasker eller med kommersielle engangs plastpakker (Pleurevac®). Et viktig unntak er drenasje etter pneumonectomi. Her må det aldri etableres aktivt sug og vannlåsen må automatisk eller manuelt regelmessig brytes for å hindre for stort undertrykk i pneumonectomikaviteten. Dette kan lede til hyperekspansjon av den motsatte lunge og overskyting av mediastinum. En tilsvarende problemstilling oppstår ved total atelektase i den gjenværende del av lungene etter betydelige lungereseksjoner.

Innleggelse av thoraxdren

Innleggelse av thoraxdren er det aller vanligste prosedyre innen generell thoraxkirurgi. Pneumothorax uten blødning kan med fordel dreneres med tynne dren som legges inn med Seldinger teknikk (= punksjon med tynn nål og innføring av en myk mandreng gjennom nålen som så fjernes og kateteret føres over mandrengen og ved hjelp av mandrengen legges drenet inn på plass). Ved tyntflytende pleuravæske kan også denne

teknikken brukes. Drenet legges da inn ved hjelp av ultralyd for å finne det mest hensiktsmessige punksjonssted.

Ved blødning bør vanlige thoraxdren 28 – 32 French brukes. Innlegges i fremre axillarlinje i 4. el 5. intercostalrom. Beste teknikk er å legge hudsnitt ca 2 cm i

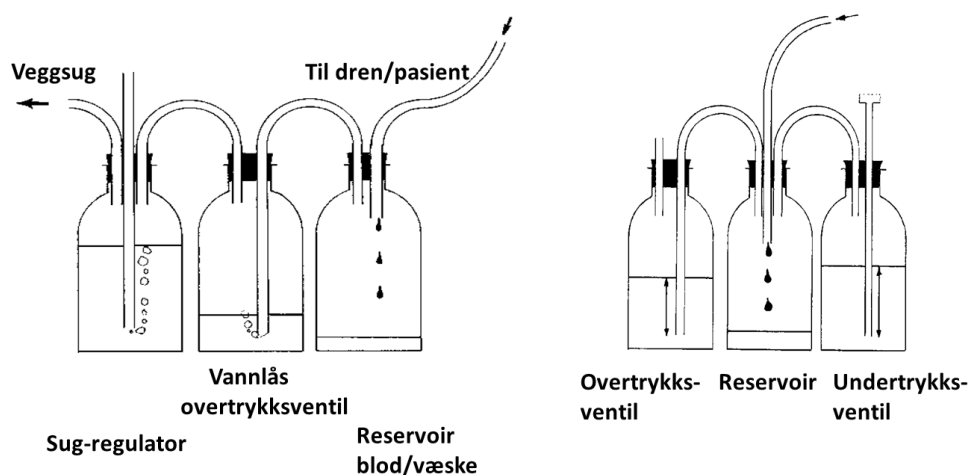


Figur 34: Engangs Pleurevac® system for oppkobling til thoraxdren.

intercostalrommet nedenfor det man planlegger å føre drenet inn igjennom. Det lages en kanal med en peang som føres inn i overkant av ribbeinet og man kontrollerer med en finger at man er kommet til rett sted i pleurahulen. Evt. kan man palpere lungens bevegelser. Drenet lar seg da lett føre inn i pleura hulen, evt ved hjelp av en peang. Mandreng i drenet må aldri brukes. Hudsnittet sikres med en U-sutur; kombinert for feste av dren og til adaptasjon av såret ved fjernelse av drenet. Drenet må festes til huden med plaster for å sikre drenet.

Dren av denne type må kobles til treflaske-system/Pleurevac® for kontroll av sug og overtrykk. Denne eller tilsvarende enheter vil finnes i alle akuttmottak ved landets sykehus. Dette svarer til et treflaskesystem (se under) der en kan velge graden av negativt trykk og vakum på thoraxdrenet.

Etter pneumonectomi (se senere) må en bruke et system uten aktivt sug.



Figur 35: Prinsipp-skisser for thoraxdrenasje med (venstre) og uten (høyre) aktivt sug.

Thoracotomi

Thoracotomi er en åpen tilgang til brystkassehulen. Etter insisjonstype skiller man mellom følgende operative tilganger til thorax. Etter lokalisasjon av incisjonen på brystkassen kan man skille mellom forskjellige thoracotomi tilganger til thorax, dvs. posterolateral thoracotomi, anterolateral thoracotomi, axillær thoracotomi, median sternotomi og "clamshell" incisjon. Ved lungekirurgi er posterolateral thoracotomi den vanligste måten å skaffe tilgang til brysthulen. Snittet kan lett forlenges slik at man får tilgang til de helt apikale processer som er fast mot thoraxvegg. Dette gir adgang for alle typer lungekirurgi og aorta descendens kirurgi. Ved median sternotomi sages sternum over på langs i midtlinjen. Dette er standard incisjon for åpen hjertekirurgi og inngrep på fremre mediastinum. "Clamshell" incisjon brukes sjeldent, men kan være aktuelt å utføre i traumesituasjoner der man har behov for tilgang til hjertet og thoraxhulene. Snittet legges tvers fremre nedre thorax.

Thoracoskopi

Ved thoracoskopisk kirurgi anvendes 1 - 4 incisjoner gjennom thoraxvegg til pleura. Gjennom den ene incisjonen plasseres et fiberoptisk instrument koplet til videokamera og videoanlegg; VATS (*videoassisted thoracoscopic surgery*). Gjennom de andre incisjonene inføres thoracoskopiske instrumenter. Metoden ble først og fremst tatt i bruk ved eksklusjon av emfysemlærer som gir opphav til spontanpneumothorax, men i prinsippet kan nær sagt alle typer lungekirurgi utføres på denne måten. Tradisjonelt har posterolateral thoracotomi vært den vanligste tilgang ved lungeoperasjoner, men i løpet av de siste 5-10 år har det skjedd et skifte slik at antall operasjoner der thoracoskopisk tilgang er benyttet, har økt betydelig. Nå utføres ca 50% operasjoner for primær lungekreft med thoracoskopisk teknikk i landsbasis i Norge. Såkalt Robotassisted thoracoscopic surgery (RATS), data-assistert robotarm-kirurgi med tredimensjonalt videokamera, er tatt i bruk ved lungekirurgi. I prinsippet er det thoracoskopisk kirurgi, men operatøren fjernstyrer instrumentene via konsolbord.

Mediastinoskopi

Ved mediastinoskopi får man tilgang til fremre øvre mediastinum via en incisjon i jugulum. Mediastinoskop er en rørformet specle som kan koples til videokamera og anvendes først og fremst til biopsitaking av uklare lesjoner. Behov for mediastinoskopi har vært mindre siden bruk av PET-CT og ultralyd veiledet cytologipunksjon ved bronchoskopi (EBUS) har erstattet mye av tidligere indikasjoner.

Lungekirurgi

Kirurgisk behandling av lungesykdommer er aktuelt ved lungesvulster (primære og metastaser), ved lungeskader med pneumothorax, skader på bronchialtreet, blødninger og ved spontanpneumothorax.

Valg av operasjonsmetode og kirurgisk tilgang vil være avhengig av etiologi og utbredelse av sykdom/skade, av pasientens preoperative lungefunksjon og forventet påvirkning av lungefunksjonen som en direkte følge av inngrep der lungevev må fjernes.

Den preoperative vurderingen før elektive inngrep baserer seg på måling av enkle lungefunksjonstester som FVC og FEV₁ samt ventilasjons- og perfusjonsundersøkelser av lunge/lungekretsløp. Pasientens kliniske lungestatus kan også vurderes med enkle midler, tåler han/hun å gå i trapper??

Kontraindikasjoner mot lungekirurgi som innebærer reseksjon av lungevev vil være:

1. FEV₁ < 50 % av det normale for kjønn/alder før operasjonen
2. DLCO < 40 % før operasjonen
3. Maksimalt oksygen opptak < 15 ml/min/kg
4. Forventet vitalkapasitet < 40 % av det normale for kjønn/alder etter operasjonen
5. Forventet FVC < 1.5 liter og FEV₁ < 1.0 liter etter operasjonen
6. Hypoventilasjon, P_aCO₂ > 6.5 kPa, øket pulmonalarterietrykk
7. Hjerterinfarkt mindre enn 3 måneder siden

Alder i seg selv er ingen kontraindikasjon, men medfører øket risiko for operasjonsmortalitet.

Lungesvulster

Lungesvulster kan inndeles i benigne og maligne. De **maligne** svulstene inndeles i **primære** og **sekundære**. De primære utgår fra lungevev og bronchier, de sekundære er spredning av cancervev fra kreftsykdom annet sted i organismen.

Benigne lungesvulster kan histologisk klassifiseres som hamartom, fibrom, chondrom, lipom eller leiomyom.

De **maligne, primære lungesvulstene** klassifiseres histologisk som plateepitelcarcinom, adenocarinom, storcellet nevroendokrin carcinom, småcellet carcinom og typiske og atypiske carcinoidtumorer.

Symptomer/funn:

Lungesvulster oppdages ofte tilfeldig som rundskygge(r) ved rtg.thorax eller ved CT-thorax tatt av annen årsak eller som ledd i diagnose/rutineoppfølging ved cancersykdom. Symptomer forøvrig er uspesifikke; hoste, dyspnø, hemoptyse, pneumoni og feber. NB! Risikofaktorer – særlig røykeanamnese.

Ved primær lungecancer kommer symptomene og derved også diagnosen ofte sent i forløpet. Ved tidspunktet for diagnose finner en intra- og/eller extrathoracale metastaser hos 60 - 70 % av pasientene. Særlig har småcellet anaplastisk cancer metastasert før diagnosen er stillet. Intrathoracale metastaser kan gi pleuraeffusjon, heshet og evt. brystmerter. Extrathoracale metastaser finner en oftest i lymfeknuter, binyrer, hjerne, beinvev, lever og hud. Systemiske manifestasjoner ved metastaser fra primær lungecancer vil være vekttap, nevrologiske utfall, anemi, nattesvette og redusert almenntilstand.

Diagnostikk:

Ved diagnose av lungesvulster er det tre viktige faktorer som må avklares før valg av behandling der kirurgi, strålebehandling og/eller kjemoterapi eller annen medikamentell onkologisk behandling er aktuelle valg.

Eksakt tumordiagnose:

- * Bronchoskopi med børstecytologi eller biopsi til histologi
- * Endobronchial ultralyd (EBUS) med cytologi
- * CT-veiledet percutan biopsi av tumor til histologi

Tumorutbredelse:

- * CT-thorax med kontrast
- * PET-CT (vil vise patologisk opptak i malign tumor, metastaser i lymfeknuter m.m.)
- * Mediastinoskopi ved mistanke om mediastinal spredning, hvis ikke EBUS og PET-CT er tilstrekkelig og der det er grunn til å mistenke spredning i mediastinale lymfeknuter
- * Extrathoracale metastaser (MR cerebri, CT binyrer og lever, beinbiopsi)

Forventet lungefunksjon etter kirurgi?

Ut fra preoperativ lungefunksjons-undersøkelse kan man bare grovt anslå hva fjernelse av en viss brøkdel av lungevevet vil bety for den postoperative funksjon. I den tumoraffiserte del av lungen vil der nemlig ofte være nedsatt funksjon (pga bronchial/sirkulatorisk stenosing) og de øvrige lungeavsnitt vil ofte i noen grad kunne kompensere for det tapte lungevolum.

Klassifisering av primær lungecancer:

Primær lungecancer klassifiseres etter *TNM-systemet* (Tumor, lymfeknuter, metastaser).

Tumorklassifisering:

T0	Ingen påvisbar tumor
T _x :	Okkult cancer (cancerceller ved sputumcytologi, kan ikke fastsette lokalisasjon)
T _{is} :	Carcinoma in situ (cancerceller ved børstecytologi uten påvist tumor)
T ₁ :	Tumor < 3 cm diameter fritt omgitt av lungevev
T ₂ :	Tumor > 3 cm eller sammenheng med pleura/lungeoverflate
T ₃ :	Tumor med innvekst i pleura/pericard/brystvegg
T ₄ :	Tumor med innvekst i mediastinum/store kar/diafragma

Lymfeknutespredning:

N ₀ :	Ikke påvist lymfeknutespredning
N ₁ :	Lymfeknuter innenfor lungen
N ₂ :	Lymfeknutespredning i mediastinum/langs trachea
N ₃ :	Lymfeknutespredning til motsatte lunge/scalenus

Fjernmetastaser:

M ₀ :	Ingen
M ₁ :	Spredning til andre organer

Stadiumsinndeling av lunge/bronchialcancer:

Okkult cancer:	$T_{x,s}N_0M_0$
Stadium 0:	$T_{is}N_0M_0$
Stadium IA:	$T_1N_0M_0$
Stadium IB	$T_2N_0M_0$
Stadium IIA:	$T_1N_1M_0$
Stadium IIB:	$T_2N_1M_0$ og $T_3N_0M_0$
Stadium IIIA:	$T_3N_0M_0$ og $T_{1-3}N_2M_0$
Stadium IIIB:	N_3M_0 og T_4M_0
Stadium IV:	M_1

Hvem skal opereres?

Målet for den kirurgiske behandlingen er å oppnå radikal fjernelse av primærtumor samt evt. lokale metastaser. Derfor opereres pasienter med:

Stadium I + Stadium II + noen få i Stadium IIIA

Tilleggsbehandling med stråleterapi vil være aktuelt der det ved granskning av operasjonspreparatet viser seg at primærmålet ikke var nådd.

For de fleste med Stadium III og alle i Stadium IV har operasjon ingen hensikt. I disse tilfellene vil kjemoterapi og/eller strålebehandling kunne gi en viss palliasjon. Noen av disse pasientene vil kunne være aktuelle også for immunterapi eller terapi mot målrettede molekylærpatologiske markører (ROS-1, EGFR, ALK).

Operativ behandling av lungemetastaser:

Sekundære lungesvulster skyldes metastaser, vanligvis fra primærcancer (carsinom) i colon/rectum, nyrer, mamma, testikler, uterus eller hud (malignt melanom) og sarcomer (eks. osteogent sarcom, fibrosarcom).

Lungemetastaser vises oftest som rundskygger, ved påvisning av multiple evt. solitær rundskygge på rtg. thorax. I videre utredning er CT thorax påkrevd. Før evt. kirurgi vil man fortrinnsvis ha biopsi verifisert histologisk diagnose.

Kriterier for å operere lungemetastaser:

Primærtumor må være radikalt fjernet og uten recidiv og alt metastasevev må kunne fjernes, enten det er i lever, hjerne eller lunge.

Også pasientene som opereres for lungemetastaser bør utredes med spirometri preoperativt og ha adekvat forventet postoperativ lungefunksjonoperasjon. Det vil si at pasienten må tåle den nødvendige kirurgi.

Andre faktorer av betydning:**Primærtumors type:**

Av carcinomene gir metastaser fra testis-cancer langt de beste resultater, det er angitt opptil 67% 5-årsoverlevelse.

Av sarkomene er behandling av bløtdelssarkomer det som gir best resultat ; 3-års overlevelse fra 34 –46% og 5-årsoverlevelse på 25 – 35%.

Det sykdomsfrie intervall fra primærtumor er behandlet og metastaser opptrer er av betydning, jo lengre tid desto bedre resultater. Det er noe uenighet om hvor grensen går, det angis fra 1 til 2,5 år

Antall metastaser har også betydning, jo flere desto dårligere resultat.

Operasjonsmetode:

Fortrinnsvis lokale reseksjoner (kilereseksjoner) med minimal fjerning av friskt lungevev. Laser behandling/reseksjoner er et alternativ, men krever tilgang med thoracotomi og derfor lite brukt. Metastasene som er best egnet for kirurgi har gjerne perifer beliggenhet og kan fjernes thoracoskopisk. Radiofrekvensablasjon (RFA) er et alternativ til kirurgi ved små metastatiske lesjoner og innebærer. CT-styrt transthoracal punksjon og lokal vevsdestruksjon av metastaser med radiobølger/varme.

Resultater etter operativ behandling av lungesvulster

For maligne primærsvulster i lungene er overlevelsen gjennomgående kort. Den er avhengig av svulstens histologiske type og differensieringsgrad samt av stadium. For veldifferensierte tumor typer i stadium I kan man regne med 80-90% 5 års overlevelse. For pasienter som har lungekreft med spredning er prognosen fortsatt ganske dystre,

men det har vært en ikke ubetydelig forbedring de siste årene. Carsinoid-svulster i lunge står i en særstilling ved at de sjelden metastaserer, selv om lokalt residiv forekommer.

Operasjonsprosedyrer

1. Pneumonectomi:

Dette medfører fjerning av hele lungen på den ene siden. Ofte vil den patologiske lungen allerede ha en betydelig redusert gassutveksling, pasienten kan være funksjonelt delvis pneumonectomert. En pneumonectomi vil anslagsvis redusere vital- og totalkapasiteten med ca. 25 - 40 %, og FEV₁ med ca. 25 - 30 %.

2. Lobectomi/bilobectomi:

Dette innebærer kirurgisk fjerning av en eller to lungelapper (h. side), den kirurgiske fjerningen av vev følger de anatomiske grenser.

3. Segmentreseksjon:

Dette innebærer kirurgisk fjerning av en eller flere segmenter i en lungelapp og følger også anatomiske grenser.

4. Kilereseksjon:

Dette innebærer fjerning av større eller mindre lungeavsnitt, reseksjonen følger ikke de anatomiske grenser når det gjelder lungevev og bronchialtreet.

Komplikasjoner i forbindelse med lungekirurgi vil være blødning, chyluslekkasje, bronchialfistel med luftlekkasje, infeksjon og emboli.

Operasjonsteknikker

Avhengig av ønsket/valgt prosedyre (se over) og lokalisasjon.

1. VATS – videoassistert, thorakoskopisk kirurgi
2. Åpen operasjon – thorakotomi
3. RATS - Robotassistert thorakoskopisk kirurgi

Spontanpneumothorax

Etiologi:

1. Ruptur av emfysematøs bulla på lungeoverflaten
2. Tumor, infeksjon, silicose (sjelden)

Symptomer:

- * Spontan innsettende ensidige brystmerter
- * Respirasjonsavhengige smerter
- * Evt. dyspnø

Funn:

- * Svekket respirasjonslyd
- * Hypersonor perkusjonslyd
- * Redusert respirasjonsbevegelse
- * Evt. cyanose

Suppl. u.s.:

- * Rtg. thorax (bilde i expirasjon ved tvil)/CT thorax
- * Arterielle blodgasser

Behandling:

- * Innleggelse ØHj for vurdering/behandling
- * Hurtig punksjon ved mistanke om overtrykk
- * Observasjon/exsufflering/thoraxdrenasje

Residiverende spontanpneumothorax:

Residiverende pneumothorax (2-3 ganger) skyldes for alle praktiske formål ruptur av emfysematøse bullae lokalisert til lungetoppene. Bullae er ofte vanskelig å oppdage på vanlig rtg. thorax. High-resolution (HR-)CT vil kunne påvise selv små bullae.

Den kirurgiske behandlingen av residiverende spontanpneumothorax vil være **bullareseksjon** enten ved thoracotomi eller ved thoracoskopisk kirurgi (VATS).

Mediastinum

Mediastinum er den del av thorax som befinner seg mellom de to pleuralkaviteter og utenom pericard. Lidelser i de store kar, øsofagus og trachea/bronchier omtales annetsteds. Ofte skiller man mellom fremre mediastinum, foran bronchiene, og bakre mediastinum. I den praktiske klinikk dreier lidelser i mediastinum seg, med denne begrensning, om svulster av forskjellig genese og malignitet

Mediastinalsvulster

- * *Intrathoracalt struma*
- * *Thymomer*
- * *Lymfomer*
- * *Cyster*
- * *Embryonale svulster*
- * *Neurogene svulster (neurinom, neurofibrom, scwannom)*
- * *Primært carsinom*

Thoraxvegg

Reseksjon av thoraxvegg

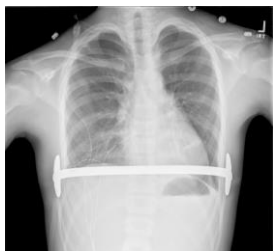Ved tumores med primær lokalisasjon i thoraxveggen eller ved lokalavansert lungekreft kan deler av denne fjernes. Som oftest dreier det seg om ossøse tumores som osteochondro-sarcom. En eller flere ribber med intercostalmuskulatur kan fjernes. Ved større defekter implanteres en kunstmembran i stedet. Ved affeksjon av det subcutane/cutane vev kan kombinerte inngrep med thoraxkirurg og plastikk-kirurg bli aktuelle med dekning av lapper med muskel/hud.

Thoraxveggplastikk

Medfødte deformiteter i thoraxveggen kan deles opp i følgende:

Pectus excavatum (hulbryst)

Ved moderate deformiteter er indikasjon kun kosmetisk og bør overveies grundig. Ved uttalte defekter kan nedsatt lungefunksjon forekomme og meget sjelden dysphagi og nedsatt hjertefunksjon pga inflow-hinder. Operativ behandling er korreksjon med Nuss operasjon med innsetting av en spile. Ideell alder 15-18 år. Spilen fjernes etter 3 år.



Figur 36: Nuss operasjon med innsatt spile.

Pectus carinatum (fuglebryst)

Denne noe sjeldnere anomali har vanligvis kun kosmetisk betydning. Ved korreksjon benytter man et korsett med et gradvis økende trykk mot sternum som tilpasses individuelt. Korreksjon alder etter fylt 12 år. Inntil nylig har denne tilstanden vært korrigert kirurgisk med en åpen operasjon (Ravitch) som medførte betydelige postoperative smerter og flere ukers restriksjoner.

Thoraxapertursyndrom

Dette sjeldne syndrom har tilknytning til så vel neurokirurgi, karkirurgi, ortopedi som thoraxkirurgi. Disse pasienter faller ofte mellom flere stoler og går ofte ubehandlet og invalidiserte gjennom flere år. Symptomene fører dessuten pasientene inn i den store gruppen av nakke/skulder/armsmerter som gjerne oppfattes som psykosomatiske lidelser med liten mulighet for kurativ behandling.

Definisjon

Syndromet omfatter lidelser som skyldes kompresjon av plexus brachialis, arteria axillaris eller vena axillaris i thoraxaperturen

Synonymer og relasjoner

Thoracic outlet syndrom, scalenus-syndrom, halsribbe

Etiologi

Anomalier eller skader på 1 ribbe, halsribbe med tilheftede ligamenter, anomale ligamenter mellom 7 halshvirvelverrtag og 1. ribbe, anomale muskler (scalenus minimus) eller ligamenter, holdnings anomalier eller hypertrofi av scalenusmuskulatur.

Symptomer

Nevrologiske:

Utstrålende smerter svarende til nedre og midtre plexusfasicler (innside overarm, ulnart i underarm og de ulnare 2-3 fingre). Utløses av tung bær, ryggsekk, arbeid med armen over horisontalnivå. Svekkelse, eventuelt atrofi av thenar og hypothenarmuskulatur. Nedsatt finmotorikk.

Arterielle:

Ischemiske smerter i underarm/hånd - særlig ved elevvert arm. Stenoseringen av a. axillaris kan føre til poststenotisk dilatasjon og aneurismedannelse. Dette leder typisk til repeterte små embolier til hånd og fingre.

Venøse:

Hevelse i hånden, særlig ved arbeid med armen elevvert. "Primær" axillaris trombose (Paget-Schroetters syndrom, "Effort thrombosis"). Ved denne tilstand hos unge mennesker bør alltid diagnosen overveies.

Diagnose

De *nevrologiske* symptomer er dominerende og finnes isolert hos 90 % av pasientene.

Diagnosen stilles ved anamnese og påvisning av uttalt plexusømfintlighet.

Provokasjonstest ("Hands up" - abdukasjon og utadrotasjon av skulderen) vil oftest være positiv.

Differensialdiagnoser: Rotaffeksjon (cervical osteochondrose), ulnaris/medianus entrapment (Obs canalis carpi syndrom).

Ved *arterielle* symptomer er ofte ledsagende nevrologiske symptomer tilstede. Doppler eller arteriografi. *Venøse* symptomer er ofte isolerte. Venografi.

Behandling

Ved moderate nevrologiske symptomer: Fysioterapi mot sekundære muskelaffeksjoner og holdningskorreksjon med trapezius-styrkning. Ved invalidiserende smerter, venøs affeksjon eller tidlig arteriell affeksjon: Reseksjon av 1. ribbe/evt. halsribbe.

Ved isolert arteriell affeksjon med aneurismedannelse: Ligatur av arteria axillaris med carotico-axillær bypass (Vena saphena).

Reseksjon av 1. costa:

Den foretrukne tilgang er transaxillært. 1. costa resceseres fra bruskovertgang fortil til angulus baktil sammen med evt. patologiske ligamenter, muskler eller halsribbe større enn 2.5 cm.

Resultatene er gode ved kritisk indikasjonsstilling: 75 % av pasientene blir bedre eller symptomfrie.

Thoraxskader

Costafraktur

Skade:

- * Direkte traume, eventuell klemskade.
- * Iblant spontant ved kraftige hostetokter.

Symptomer:

Respirasjonsavhengige lokaliserte smerter, stikkende smerte ved dyp inspirasjon og hoste. Smertene kan mange ganger være moderate straks etter skaden, men blir verre i løpet av første uke og fører gjerne til legekonsultasjon først flere dager senere.

Funn:

Distinkt palpasjonsømhethet ved direkte trykk over bruddstedet over en eller flere costae. Indirekte ømhethet ved press mot thorax forfra eller fra sidene, smerte lokalisert til bruddet. Ved ukompliserte tilfeller normal respirasjons- og perkusjonslyd over lungene.

Røntgen:

Ved udisloserte fracturer og fissurer er den radiologiske diagnose nesten umulig med vanlig rtg.thorax, men diagnostiseres lett ved CT thorax. Det viktige er å utelukke pneumo-/hematothorax hvis dette ikke med sikkerhet kan utelukkes klinisk ved auskultasjon/perkusjon.

Komplikasjoner:

Atelektase/pneumoni, særlig hos eldre p.g.a. smerte og dårlig utluftning av lungeavsnitt.

Pneumothorax/hematothorax

Ved multiple costafracturer (>4) er respirasjons-problemer sannsynlig, pasienten innlegges.

OBS: Arterielle blodgasser, evt. respirator!!

Behandling:

Smertestillende, f.eks. Paralgin Forte 1-2 tbl inntil 6 tbl dgl. en ukes tid og 3 - 6 ukers sykemelding for de med fysisk arbeid. Bandasjering ikke nødvendig (og kan være ugunstig ved hemning av respirasjon).

Ved pneumothorax eller hemothorax evt punksjon eller dreninnleggelse. Ved bronchialruptur operativ rekonstruksjon.

Operativ behandling med fiksasjon er aktuelt ved stor dislokasjon av en eller flere ribber og ved stor multiple frakturer med stor dislokasjon og ustabil brystvegg.

Diff.diagnoser:

- * muskulært betingete smerter
- * pneumoni (ikke traume, feber, funn v. auskultasjon)

COSTAFRAKTUR ER EN KLINISK DIAGNOSE
--

Flail-chest

Ved fractur på tre eller flere costae på to (eller flere) steder, vil denne delen av thoraxveggen bli ustabil og få paradoks bevegelighet i relasjon til respirasjonssyklus. Dette vil gi dårlig gassutveksling og utlufting av aktuelle lunge.

Funn:

Paradoks bevegelse av deler av thoraxveggen som beveger seg innover ved inspirasjon og utover ved expirasjon. Kan resultere i hypoxi og CO₂-retensjon og være livstruende.

Førstehjelp:

Stabilisering av thoraxveggen. Leies med skadet side ned. Evt. intubering, overtrykksventilering m. bag. **Innlegges ØHj.**

Behandling:

Intubering og ventilering -evt CPAP-behandling i moderate tilfelle. Operativ fiksasjon av costae.

Sternumfraktur

Skade:

Direkte traume mot sternum (bilratt), traume p.g.a. bilbelte.

Symptomer:

Smerter fortil i thorax.

Funn:

Direkte palpasjonsømheter, evt. palpabelt step ved dislokasjon, excoriasjon eller hematom i huden etter traumet/bilbelte.

Rtg.:

Fracturlinje i corpus sterni med evt. dislokasjon (spesial projeksjon)/CT

Komplikasjon.:

Hjertekontusjon.

Behandling:

Ø.Hj-innleggelse; observasjon i en uke/noen dager etter skaden (en sjelden gang operativ reposisjon ved stor dislokasjon).

- * smertelindring
- * Ekko cor (hemopericard, hjerte-kontusjon?)
- * EKG
- * monitorering for hjerterytmie
- * Gjenta troponin-T m.h.p. myocardskade

Kompresjonsskader

Ved kraftig kompresjon av brystkassen (overkjørsel av bilhjul, klemskader, sikkerhetsbelte) kan lesjoner i lunger og mediastinum oppstå - undertiden, særlig hos barn, uten åpenbare skader i brystveggen

- * Lungekontusjon
- * Bronchialruptur
- * Diafragmaruptur
- * Hjertekontusjon/ruptur
- *

Penetrerende skader

Skade:

Skuddskade, knivstikk, andre gjenstander som penetrerer thoraxveggen.

Funn:

Pneumothorax, subcutant/mediastinalt emfysem, evt. massiv blødning/sjokk ved skade på hjerte og store kar.

Førstehjelp:

Behandle/forebygge blødningssjokk, **ikke fjerne** fremmedlegemer som penetrerer thoraxveggen på skadestedet, stabiliser/fikser den penetrerende gjenstanden, punksjon ved evt. overtrykkpneumothorax, thoraxdrenasje, pericardpunksjon. **ØH**-innleggelse.

Behandling:

Thoraxdrenasje. Evt. thoracotomi for fjerning av fremmedlegeme, reparasjon av skader i hjerte, store kar og bronchier.

Aksellerasjonsskader

Ved fall fra store høyder eller kraftig oppbremsing som ved bilkollisjon eller flystyrt kan de tyngre organer som hjerte og aorta bli utsatt for så stor akselerasjon at rives løs i sitt feste. (Se aortaskader).

Oversikt - thoraxskader

Skademekanisme	Kompresjon	Penetrasjon	Akselerasjon
Brystvegg	costafraktur*	blødning	sternumfraktur
Pleura	hematom	pneumothorax	
Lunge	kontusjon hematom	pneumothorax bronhialblødning	bronchialruptur
Hjerte	kontusjon klaffeskader	perforasjon tamponade	aorta asc. ruptur
Aorta		perforasjon	istmusruptur
Diafragma	ruptur	lever/miltskade	ruptur

* costafrakture kan lede til sekundær penetrasjon

Diagnostikk ved livstruende thoraxskade

	trykkpneumothorax	hjeretamponade	Flail chest	Hemothorax
Dyspnø	+++		++	+(++)
Cyanose	++	++	+	
Halsvenestuvning	+	+++		
Asymmetrisk resp.bevegelse	+		+++	+

Primær behandling

SMERTELINDRING
OKSYGEN
SIDELEIE (SKADESIDE NED)

EVENTUELT:

INTUBASJON (Flail chest -bronchialblødning)
PLEURAPUNKSJON (Trykkpneumothorax)
PERICARDPUNKSJON (Tamponade)